UNIVERSIDADE FEDERAL DE PERNAMBUCO-UFPE

DEPARTAMENTO DE ANATOMIA

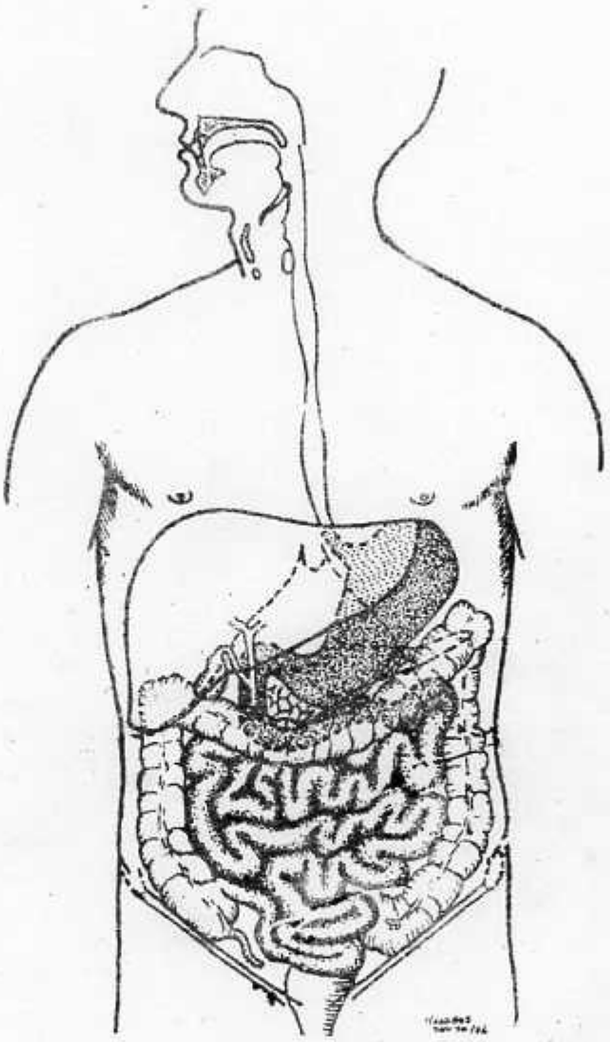

# ANATOMIA

## V.10-SISTEMA DIGESTIVO

1ª Edição

RECIFE

# SISTEMA DIGESTIVO

## I- INTRODUÇÃO

A manunentação da vida depende da assimilação de alimentos e sua utilização pelo organismo. O alimento fornece a energia necessária para manter as funções do corpo e também os materiais requeridos para o crescimento e reparação dos tecidos. Algumas formas simples de vida, como as bactérias, absorvem seu alimento do meio ambiente onde se encontram diretamente através de sua membrana superficial. Os protozoários já são capazes de englobar partículas para em seguida absorve-las.

Os animais multicelulares, os metazoários, geralmente são providos de uma cavidade especializada, o intestino-primitivo ou interior, onde o alimento é preparado para a absorção por processo de digestão.

Os celenteratos são exemplos deste tipo simples de intestino, cujo corpo apresenta uma única cavidade que se comunica com o exterior por uma só abertura que tanto serve para absorção do alimento como para a expulsão do resíduo.

Com o avanço na organização, muitos grupos de animais adquiriram aberturas separadas para entrada e saída do intestino, chamadas de bôca e ânus, respectivamente. São encontrados nos anélios e nos vertebrados.

Nos vertebrados há uma diferenciação da extremidade anterior do intestino com o consequente desenvolvimento dos órgãos de trituração no interior da boca.

No Homem , o istema digestivo é constituído pelo tubo digestivo e por estruturas anexas as quais compreendem as glândulas salivares, fígado e vias biliares e o pâncreas.

# SISTEMA DIGESTIVO

## II- GENERALIDADES

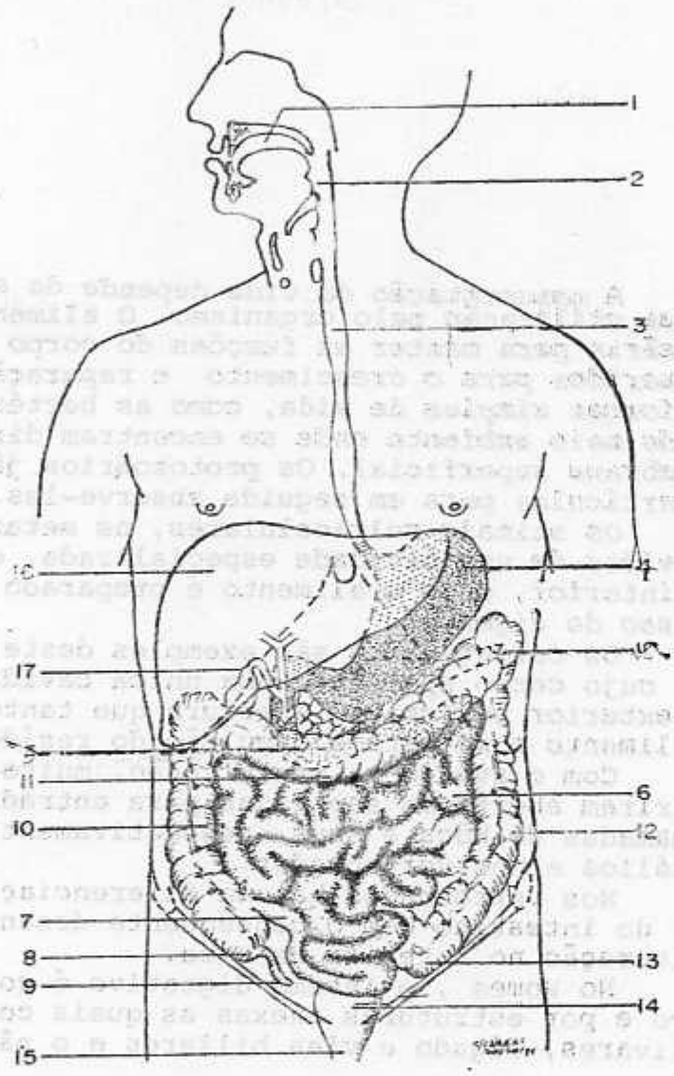


-Fig.01-Tubo Digestivo e Estruturas Anexas. 1-boca; 2-faringe; 3-esôfago; 4-estômago; 5-duodeno; 6-jejuno; 7-íleo; 8-ceco; 9-apêndice cecal; 10-cólon ascendente; 11-cólon transverso; 12-cólon descendente; 13-cólon íleo-pélvico ou sigmóide; 14-reto; 15-canal anal; 16-fígado; 17- vias biliares; 18- pâncreas.

-Localização e Divisão do Sistema Digestivo(Fig.01)

-O sistema digestivo se divide em tubo digestivo e estruturas anexas.O tubo digestivo compreende: cavidade bucal(1), faringe (2), esôfago(3), estômago(4), intestino delgado(5,6 e 7) e intestino grosso(8,9,10,11,12,13,14 e 15).As estruturas anexas compreendem: a musculatura mastigadora, as glândulas salivares, o fígado(16), as vias biliares(17) e os pâncreas(18).

-O tubo digestivo e as estruturas anexas estão situadas em cinco regiões do corpo que são: cabeça, pescoço, tórax, abdome e pelve.

-A parte do sistema digestivo situada na cabeça engloba:cavidade bucal, estruturas anexas(glândulas salivares e musculatura mastigadora) e parte da faringe.A porção localizada no pescoço corresponde: parte da faringe e do esôfago.No tórax encontramos uma porção do esôfago.No abdome encontramos a parte final do esôfago, estômago , intestino delgado(duodeno e jejuno-íleo), a maior parte do intestino grosso(ceco, apêndice, cólon ascendente, cólon transverso, cólon descendente e cólon íleo-pélvico), fígado, vias biliares e pâncreas. Na pelve temos a parte terminal do intestino grosso: reto e canal anal.

-Na boca procede-se a mastigação, onde os alimentos são triturados e misturados à saliva, preparando-os para a deglutição nas suas três fases: oral, faringeana e esofageana.A partir do estômago começa a ocorrer realmente a secreção das enzimas digestivas, a digestão e a absorção de nutrientes. O material alimentar continua a sofrer a ação de enzimas digestivas e prossegue nos mecanismos de absorção no trajeto do intestino delgado. O resíduo intraluminal é eliminado pelo segmento distal do intestino grosso, no ato da defecação. O fígado e o pâncreas, sendo glândulas também exócrinas, apresentam-se conectadas ao tubo digestivo por ductos excretores,por onde lançam suas secreções na luz deste tubo para o processamento dos alimentos.

-As partes proximal e distal do tubo digestivo apresentam musculatura estriada esquelética de origens branquial e somítica, estando , portanto, sob controle parcial da vontade, enquanto que toda a parte restante apresenta musculatura lisa regulada pelo sistema nervoso autônomo.

## III-CAVIDADE BUCAL

### A-Situação e Limites

A cavidade bucal(Fig.2-2 e 3-1), situada na face, tem como limites: lábios(Figs.2-5) com sua estratigrafia(anteriormente),assoalho da boca(Fig.6), compreendido pelos músculos milo-hióideo, genio-hióideo(inferiormente), bochechas(Fig.3-7) com sua estratigrafia(lateralmente), palatos(Fig.2-6 e 7) duro e mole(superiormente).A cavidade bucal apresenta ainda a abertura dos lábios anteriormente e a abertura para a faringe(Fig.2-8), posteriormente.

B-Aspectos Morfológicos

a-Divisão:

A cavidade bucal é dividida em vestíbulo da boca(Fig.2.1) e cavidade bucal propriamente dita(Fig.2-2) situando-se externa e internamente às arcadas alvéolo-dentárias, respectivamente.

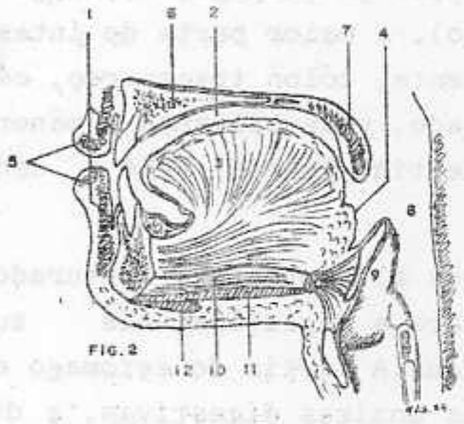


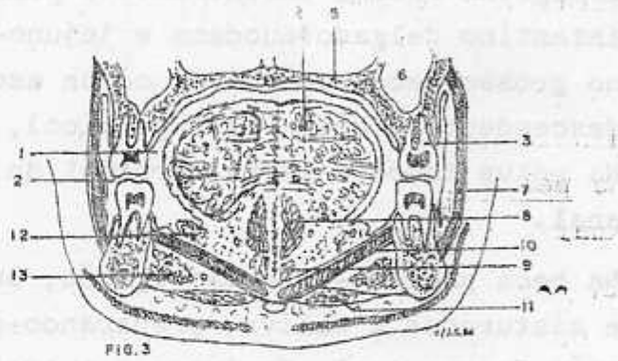


-Figura 02- Corte sagital mediano da boca. 1-vestíbulo da boca; 2-cavidade bucal propriamente dita; 3-corpo da língua; 4-raíz da língua; 5-lábios superior e inferior; 6-palato duro;7-palato mole; 8-porção bucal da faringe; 9-laringe; 10-músculo genio hióideo; 11-músculo milo-hióideo; 12-músculo digástrico.

-Figura 03- Corte frontal da cavidade bucal. 1-cavidade bucal propriamente dita; 2-vestíbulo da boca; 3-arcada alvéolo-dentária ; 4-língua; 5-palato duro; 6-seio maxilar; 7-m.bucinador; 8-m.genioglosso; 9-m.genio-hióideo; 10-m.milo-hióideo; 11-m.digástrico ; 12-glândula salivar sub-lingual; 13-glândula salivar sub-mandibular.

a1-O vestíbulo da boca

-Forma: O vestíbulo é um espaço em forma de fenda, limitado externamente pelos lábios(Fig.2-5) e bochechas(Fig.3-2) e internamente pelas arcadas alvéolo-dentárias(Fig.3-3).No teto e assoalho do vestíbulo, encontramos recessos devido a reflexões da própria mucosa.

-Comunicações: quando a boca está fechada, o vestíbulo somente se comunica com a cavidade bucal propriamente dita, por um estreito espaço situado, de cada lado, atrás dos terceiros molares.Com a boca aberta, comunica-se com o exterior, através do espaço entre os lábios.

-Cavidade: É uma fenda com maior dimensão látero-lateral,apresentando no plano madiano pregas mucosas, em forma decrescente,chamadas de frênulos dos lábios superior e inferior que prendem estas estruturas às gengivas correspondentes.

Na face interna das bochechas na altura da coroa do segundo molar superior, de cada lado,encontra-se uma pequena elevação - papila-parotídica - onde encontramos o óstio de desembocadura da glândula parótida.

-Paredes: Lábios(Fig.4) - São duas pregas que circundam o orifício bucal.São formados externamente por pele e internamente pela mucosa bucal.Nesta estratigrafia encontramos ainda o músculo orbicular da boca(Fig.5-3)e as glândulas salivares labiais, além de vasos e nervos.A linha de contato entre os lábios é a fissura bucal que termina,de cada lado, na comissura bucal(4).Na pele do lábio encontramos sulcos como o nasolabial(1)e o filtro(2),que termina no tubérculo(3).

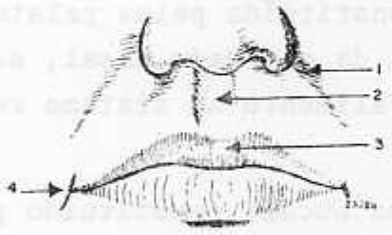

FIG. 4

-Figura 04- Lábios. 1-sulco nasolabial; 2-filtro; 3-tubérculo; 4-comissura labial.

-Bochechas: Constituem as paredes laterais da cavidade bucal,sendo constituídas por mucosa(internamente) e pele(externamente) . Ainda encontraremos em sua constituição musculatura da mímica, particularmente, o bucinador(Fig.5-1) e uma massa adiposa que se aprofunda na face chamada corpo adiposo da face, além de vasos e nervos.

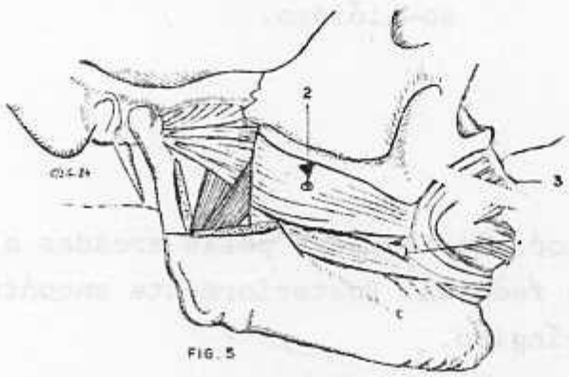

FIG. 5

-Figura 05- 1-m.bucinador; 2-ducto da glândula parótida; 3-m.orbicular dos lábios.

-Externamente ao músculo bucinador, o conduto excretor da glândula parótida(2) atravessa a face de trás para adiante e, após perfurar o músculo, lança-se no vestíbulo bucal.

a2-Cavidade bucal propriamente dita

-Forma: Com a boca fechada, a cavidade bucal é um espaço estreito, disposto predominantemente no plano horizontal, sendo ocupado inteiramente pela língua(Figs.2-3 e 3-4).

-Comunicação: Com a boca fechada, a cavidade comunica-se anteriormente com o vestíbulo bucal, através do espaço retromolar e com a boca aberta, esta comunicação faz-se também através do espaço interdental. Posteriormente comunica-se com a porção bucal da faringe, através do ístmo buco-faríngico. Esta abertura também é de dimensões variáveis, dependendo da atividade muscular do palato mole.

-Cavidade: Acha-se ocupada inteiramente pela língua e torna-se maior com a retração desta ou a abertura da boca.Deriva do estomódeo e seu epitílio é do tipo pavimentoso estratificado.

-Paredes: A arede superior(Fig.3-5) é constituída pelos palatos duro e mole, que separa a cavidade bucal da cavidade nasal, servindo como uma barreira à penetração de alimento no sistema respiratório.

-O assoalho(Fig.6)é formado pelo diafragma bucal, constituído pelos musculos genio-hióideo e milo-hióideo.

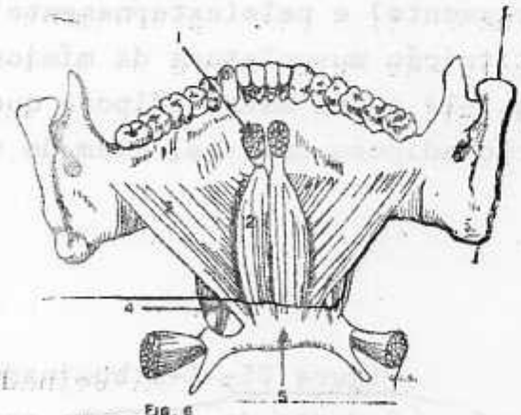


-Figura 06- Visão superior do assoalho da boca: 1-m.genio-glosso; 2-m.genio-hióideo; 3-m.milo-hióideo; 4-m.digástrico; 5-osso-hióideo.

-As paredes laterais e anterior são formadas pelas arcadas alvéolo-dentárias, estando a boca fechada. Posteriormente encontramos a abertura do ístmo buco-faríngico.

-Palato mole(Fig.2-7): Apresenta-se como uma lâmina de concavidade ântero-inferior, presa, por seus músculo, à maxila e palatino e cuja mucosa continua-se com as das cavidades bucal e nasal. Apresenta na sua parte mediana uma proeminência chamada úvula (Fig.7A-3) e nas porções laterais duas pregas, de cada lado,denominadas palatoglossas(4) e palato faríngicas(5), prendendo-se à língua e à faringe, respectivamente. Entre estas pregas encontramos uma depressão - fossa tonsilar - onde localiza-se a tonsila palatina(6).

A prega palatoglossa(4)delimita o ístmo buco-faríngico(7), enquanto a prega palatofaríngica(5), o ístmo faríngico.Demina-se ao conjunto destes dois ístmos de ístmo das Fauces.

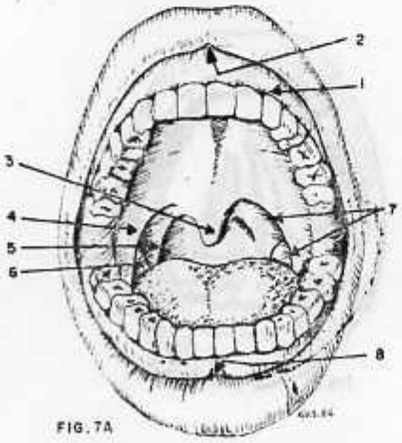

FIG.7A

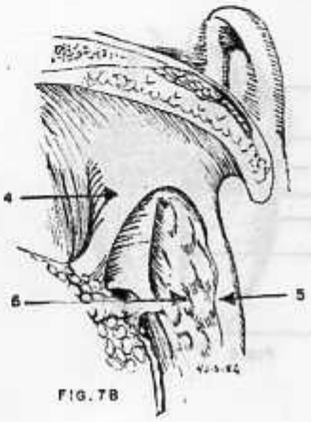

FIG.7B

-Figura 7A.B- Visão anterior da boca em máxima abertura: 1-arcada alvéolo-dentária; 2-freio do lábio superior; 3-úvula; 4-prega palatoglossa; 5-prega palatofaríngica; 6-tonsila palatina; 7-ístmo buco-faríngico; 8-freio do lábio inferior.

-Língua(Figs.8 e 9): Apresenta faces dorsal(Fig.8) e ventral(Fig. 9), unidas pela borda da língua(5). É dividida em raiz(3), corpo(6) e ápice(7). A raiz é a parte situada sobre o assoalho da boca. Situa-se parcialmente na porção bucal da faringe e está presa por seus músculos ao osso hióide e à mandíbula. O corpo pode ser, anatômicamente, separado da raiz na altura do "V"lingual (4), estando situado inteiramente na cavidade bucal.

-A face dorsal encontra-se em contato com os palatos duro e mole, sendo aspera, enquanto que a face ventral apresenta-se lisa,estando presa ao assoalho da boca pelo frênulo da língua(Fig.9-2).

De cada lado da parte inferior do frênulo da língua, encontramos duas elevações chamadas carúncula sublinguais(3)onde localizam-se

os óstios dos ductos das glândulas salivares sub-mandibulares e, mais lateralmente, as pregas sub-linguais(4), que são elevações lineares onde desembocam os ductos das glândulas salivares sub-linguais.

Nesta região observa-se ainda a presença de uma prega franjada que constitui um desdobramento da mucosa bucal. A veia profunda da lingua pode ainda ser observada nesta face, através do revestimento mucoso.

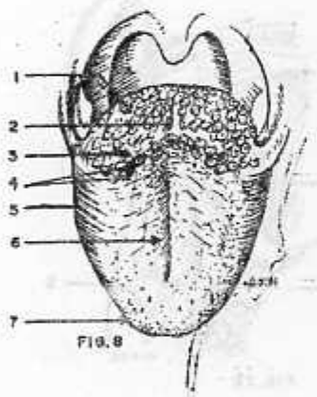

FIG.8

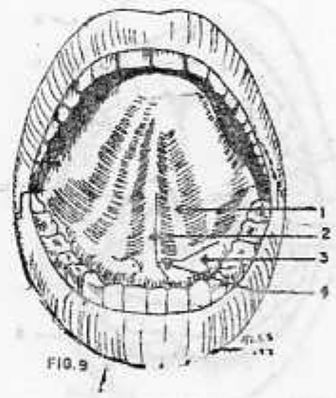

FIG.9

-Figura 08-Face dorsal da língua: 1-tonsilas linguais; 2-forame cego; 3-raiz da língua; 4-papilas valadas formando o V lingual;5-borda da língua; 6-corpo da língua; 7-ápice.

-Figura 09-Face ventral da língua: 1-vasos profundos da língua; 2-frênulo da língua; 3-carúncula sub-lingual; 4-prega sub-lingual.

-Arcadas alvéolo-dentárias:A dentição compreende a decídua ou primária e a permanente.A primeira aparece entre os seis meses e dois anos e meio de idade.Compreende: 8 incisivos, 4 caninos e 8 molares (Fig.10). A segunda aparece por volta dos seis anos de idade.A dentição completa(Fig.11) compreende um total de trinta e dois dentes sendo:oito incisisos (4 centrais e 4 laterais), quatro caninos, oitos pré-molares e doze molares.

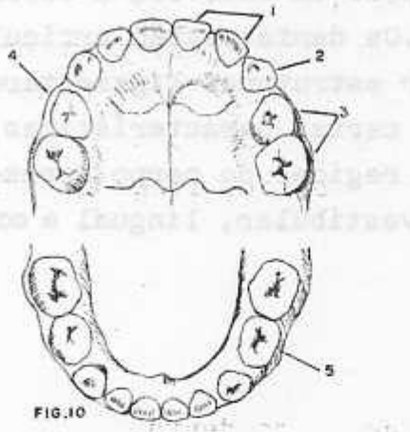


FIG.10

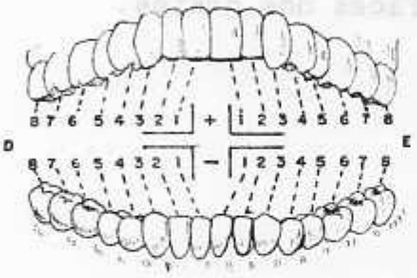


FIG. 11

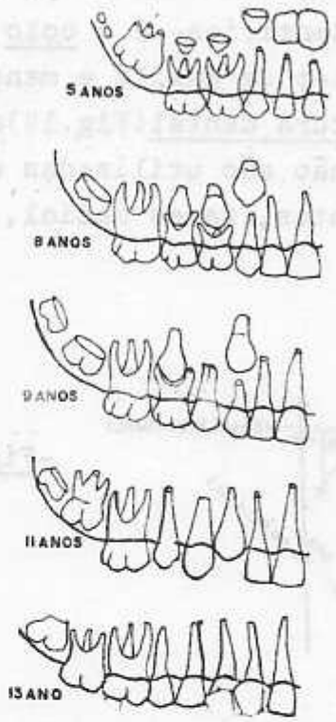


FIG.12

-Figura 10- Arcadas alvéolo-dentárias na primeira dentição: 1-incisivos; 2-canino; 3-pré-molares; 4-arcadas superior; 5-arcada inferior.

-Figura 11-Fórmula dentária final(definitiva): E-esquerdo; D-direito; 1 e 2-incisivos; 3-caninos;4 e 5-pré-molares; 6,7 e 8 molares

Um dente(Fig.13)apresenta uma parte superficial,a coroa, e outra profunda,a raiz, adaptada à maxila e mandíbula.Denomina-se coroa anatômica a parte recoberta pelo esmalte e coroa clínica a porção do dente que se projeta na cavidade, externamente, às gengivas.

-Figura 12 · Dentição nas idades de 5a,8a,9a,11a e 13a. Observe o aparecimento progressivo da dentição permanente.


FIG. 13

-Figura 13- Partes de um dente: 1-coroa anatômica; 2-colo do dente; 3-dentária; 4-forame apical.

Com o aumento da idade, por retração gengival, a coroa anatômica

vai sendo cada vez mais exposta. Na junção da raiz com a coroa anatômica identifica-se o colo dentário. Os dentes estão articulados às partes da maxila e mandíbula por estruturas ligamentares.

-A nomenclatura dental (Fig.14) apresenta certas características próprias que não são utilizadas em outras regiões do corpo. Apresentam, os dentes, faces mesial, distal, vestibular, lingual e oclusal.

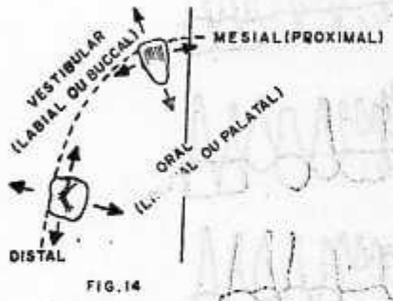


-Figura 14- Faces dos dentes.

A face mesial é aquela que está voltada para o dente imediatamente anterior. A face distal está voltada para o dente imediatamente atrás. Os termos "a frente" e "atrás" são considerados como se uma arcada estivesse disposta em um plano sagital. A face vestibular e face lingual estão dirigidas para o vestíbulo da boca e para a língua, respectivamente. A face oclusal dos dentes é aquela voltada para a arcada oposta.

Denomina-se de oclusão cêntrica a adaptação simétrica morfofuncional entre as arcadas superior e inferior (Figura 15).

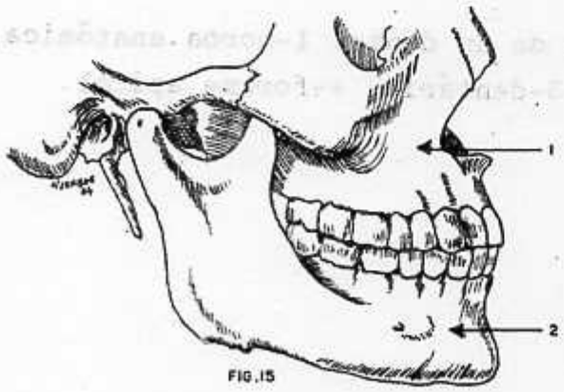


-Figura 15- Observe a posição de oclusa centrica. Os dentes posteriores tocam-se pelas faces oclusais, enquanto que os dentes anteriores superiores transpõem os inferiores. 1-maxila; 2-mandíbula.

b-Glândulas Salivares Maiores(Fig.16)

As glândulas salivares são divididas em maiores e menores. As últimas serão estudadas na constituição bucal.

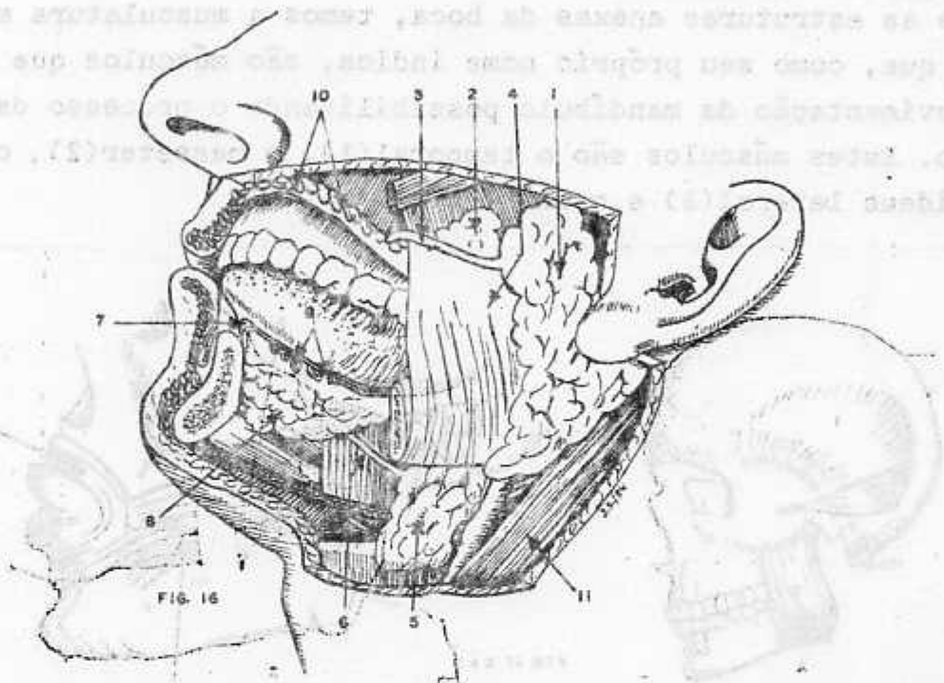


-Figura 16- Glândulas salivares em dissecção da parede lateral esquerda da boca.Mandíbula removida à esquerda: 1-glândula parótida; 2-glândula parótida acessória; 3-ducto parotídico desembocando no vestíbulo; 4-m.masseter; 5-glândula sub-mandibular; 6-ducto da glândula sub-mandibular; 7-carúncula sub-lingual; 8-glândula sub-lingual; 9-ductos da glândula sub-lingual; 10-glândula salivar labial; 11-m.esterno clidomastóideo.

As glândulas maiores são aquelas organizadas macroscopicamente e são: parótida, sub-mandibular e sub-lingual.São glândulas pares e seus ductos excretores desembocam na mucosa da cavidade bucal.

-A parótida(1) localiza-se na face sobre o ramo vertical da mandíbula e o músculo masseter(4), limitada acima pelo arco zigomático e abaixo pelo ângulo da mandíbula. Posteriormente situa-se o músculo esterno-clidomastóideo(11). Contém em seu interior a veia jugular externa, a terminação da artéria carótida externa e a ramificação do nervo facial. Seu conduto excretor, ducto parotídeo(3), desemboca no vestíbulo da boca.

-As glândulas salivares submandibular(5)e sublingual(8) situam-se nas regiões referidas pelos próprios nomes, limitadas pelo da mandíbula e o osso hióide. Seus ductos excretores(6e 9) abrem-se no assoalho da cavidade bucal dos lados do frênulo da língua.

c-Musculatora Mastigadora

-Entre as estruturas anexas da boca, temos a musculatura mastigadora que, como seu próprio nome indica, são músculos que atuam na movimentação da mandíbula possibilitando o processo da mastigação. Estes músculos são o temporal(1), o masseter(2), os pterigóideus lateral(3) e medial(4).

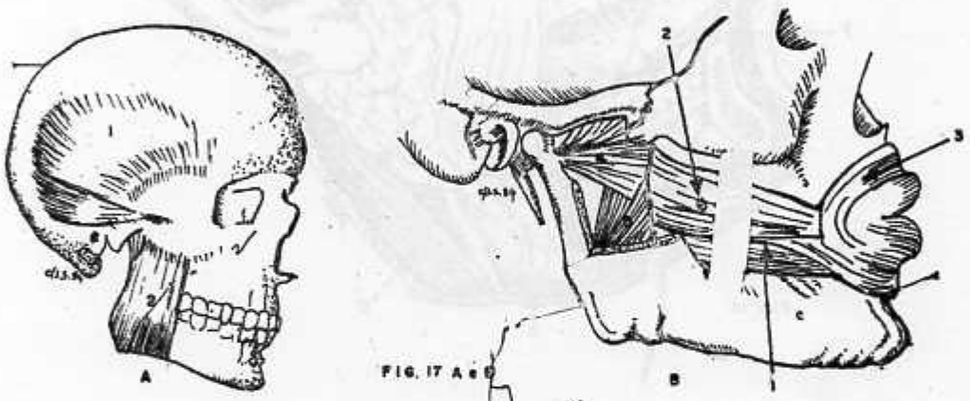


-Figura 17A e B- Músculos Mastigadores. 1-temporal; 2-masseter; 3-pterigoideu lateral; 4-pterigoideu medial.

d-Anatomia Radiólogica

-Para o estudo radiográfico da cavidade bucal e seus anexos, utilizam-se radiografias simples da face, em várias incidências,radiografias contrastadas, principalmente da árvore excretora salivar - sialografia - onde pode se observar qualquer modificaçação no seu calibre.

Na radiografia simples vemos os ossos que compõem o esqueleto facial, bem como as articulações têmpero-mandibulares e as porções dos diferentes dentes. Estudam-se os palatos duro e mole, o dorso da língua e a faringe bucal, pelo seu conteúdo de ar.

A cinerradiografia, utilizando ou não substâncias radiopacas poderá contribuir para uma melhor avaliação dos aspectos morfofuncionais da mastigação e deglutição.

C- Constituição

a- Estrutura:

a1-Lábios(Fig.18): Nos lábios encontramos a transição cutâneo-mucosa como uma zona de progressiva modificação do epitélio da epiderme para o da mucosa bucal. Esta apresenta-se com epitélio pavimentoso estratificado não queratinizado. Na estratigrafia labial observa-se a pele(4), uma tela sub-cutânea,mais desenvolvida nas crianças, musculos da mímica - peribucais - como o orbicular dos lábios(2), a sub-mucosa, onde encontramos glândulas salivares labiais(3) e a mucosa(1). A sub-mucosa é ricamente vascularizada, sobretudo nos lactentes, onde existe um plexo venoso bem desenvolvido que auxilia na amamentação.

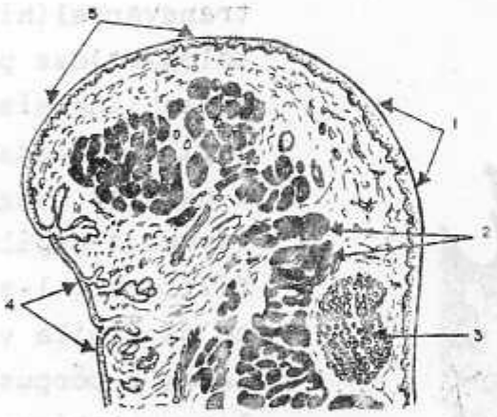

FIG. 18

-Figura 18- Corte sagital do lábio inferior(estratigrafia):1-mucosa; 2-m.orbicular dos lábios; 3-glândula salivar labial; 4-pele; 5-transição cutâneo-mucosa.

a2-Bochechas:Da superfície para a profundidade apresentam a pele , a tela sub-cutânea onde sobressai o corpo adiposo da face,aprofundando-se e recobrindo o músculo bucinador que constitui a camada seguinte. As glândulas salivares da bochecha situam-se no plano sub-cutâneo. O músculo bucinador(Fig.5-2) mantêm a mucosa geniana tensa na mastigação para impedir o seu traumatismo pelos dentes. Esta mucosa é a camada mais profunda.

a3-Língua(Fig.19): A língua é uma estrutura eminentemente muscular. Apresenta uma mucosa cujo epitélio é do tipo pavimentoso estratificado.

Mucosa: Esta mucosa, na região posterior ao V lingual(Fig.21-2), contém uma grande quantidade de tecido linfóide que no conjunto

A mucosa do dorso(Fig.20)da língua adiante do V lingual apresenta-se coberta por pequenas projeções conhecidas como papilas.Es-

tas papilas podem se apresentar de três tipos:fungiformes(2),filiformes(3) e valadas(1).

As fungiformes(Fig.19-b) encontram-se nos ápices e nas bordas da língua e contém propriedades gustativas. As filiformes(Fig.19-c) distribuem-se mais difusamente e as valadas(Fig.19-a), estão limitadas ao V lingual, onde apresentam secreção serosa e possuem corpúsculos gustativos.

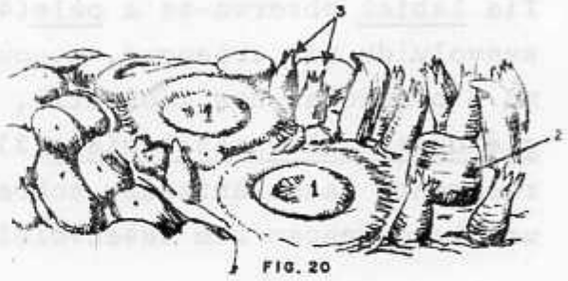

FIG. 20

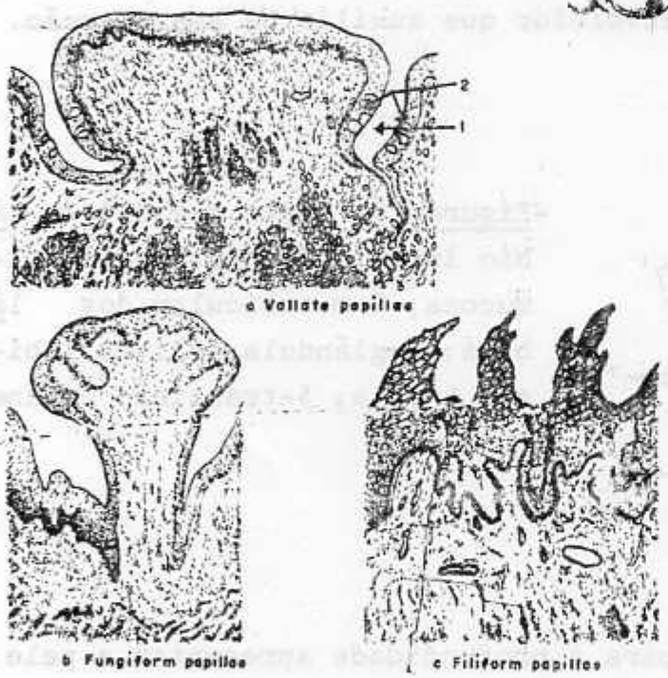

FIG. 19

-Figura 19-Corte transversal(histológico)das papilas linguais:a-papilas valadas; b-papilas fungiformes;c-papila filiforme; 1-sulco da papila valada; 2-córpusculos gustativos.

-Figura 20-Morfologia das papilas linguais: 1-valadas; 2-fungifomes; 3-filiformes.

No limite posterior da língua (Fig.21), observe a presença de três pregas da mucosa que fixam-na a epiglote(6). São as pregas glosso-epiglóticas mediana(3) e laterais(5). Estas pregas delimitam dois recessos que são as valéculas epiglóticas(4), cuja mucosa é semelhante a da cavidade bucal e contém corpúsculos gustativos.

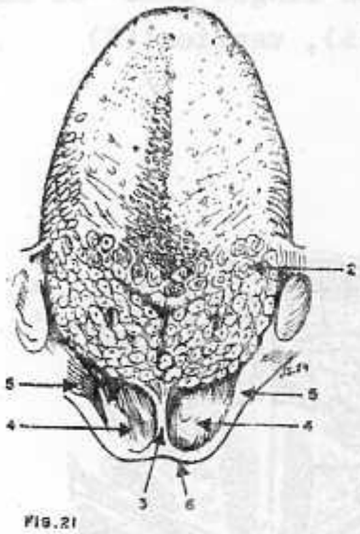


-Figura 21-Face dorsal da língua:1-tonsilas linguais; 2-papilas valadas formando o V lingual;3-prega glosso-epiglótica mediana; 4-valeculas epiglóticas; 5-pregas glosso-epigloticas laterais; 6-epiglote.

A mucosa da face ventral(Fig.22) da língua é transparente permitindo a observação dos vasos que por aí passam. Apresentam glândulas mistas - as glândulas linguais anteriores - cuja secreção se mistura a saliva.

Na face dorsal da língua(Fig.21) ainda pode ser observado o forame cego, um vestígio embrionário do conduto tireoglosso, que colaborou na formação da língua e da glândula tireóidea.

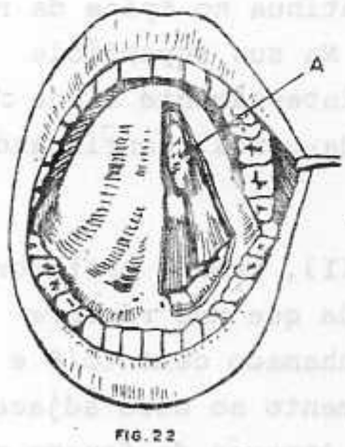


-Figura 22-Face ventral da língua.A-glândula salivar lingual.

-Músculo(Figs.23 e 24)- A musculatura da língua se divide em extrínseca e intrínseca.A extrínseca apresenta apenas uma inserção lingual e é composta pelo músculos: gênio-glosso(1 e 4), estiloglosso (2),hioglosso(3), condroglosso e palatoglosso. A musculatura intrín-

seca, apresenta suas inserções no interior da língua como os músculos: longitudinais superior(6) e inferior(5), vertical(8) e transverso(7).

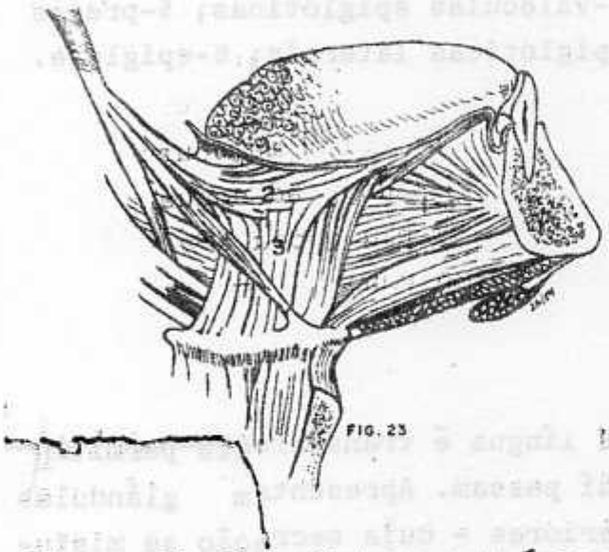


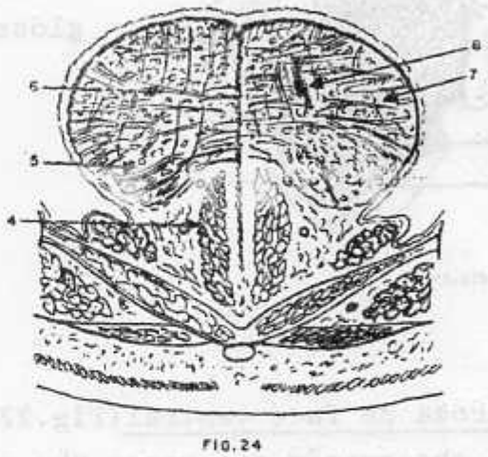


-Figura 23- Musculatura extrínseca da língua: 1-genioglosso; 2-estiloglosso; 3-hioglosso.

-Figura 24- Corte frontal da língua e assoalho da boca: 4-m.genioglosso; 5-m.longitudinal inferior; 6-m.longitudinal superior; 7-m.transvero; 8-m.vertical.

a4-Dentes(Fig. 25 e 26) - Os dentes apresentam em sua estrutura a dentina(2), mais externamente, sendo descontínua no ápice da raiz, para permitir a formação do forame apical. Na sua superfície interna localizam-se os odontoblastos. Mais internamente ainda observamos a câmara pulpar(5) que é a cavidade da coroa, continuando-se com os canais radiculares(7 e 13).

A coroa anatômica é envolvida pelo esmalte(1), camada protetora do dente. O esmalte é uma estrutura calcificada que não recobre a raiz. Esta é recoberta por outro material chamado cemento(8 e 11). Os ligamentos peridentais(10) prendem o cemento ao osso adjacente, constituindo em meio de fixação do dente. Através do forame apical o conjunto vasculo-nervoso do dente alcança os canais radiculares e a câmara pulpar.

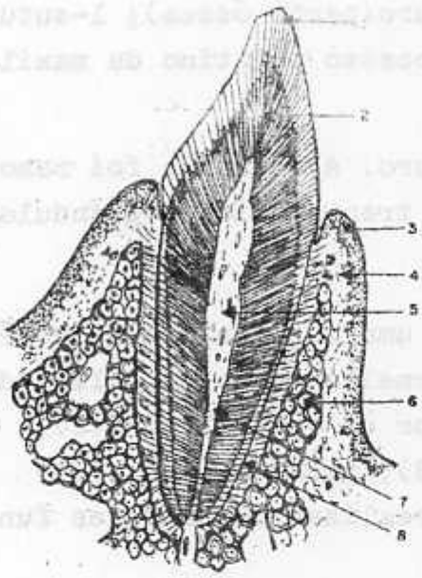


FIG.25

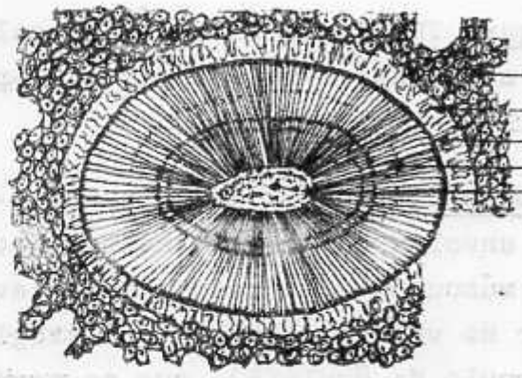


FIG.26

-Figura 25- Corte sagital de um dente canino inferior: 1-esmalte; 2-dentina; 3-epitélio gengival; 4-gengiva; 5-câmara(cavidade)pulpar; 6-alvéolo dentário; 7-canal radicalar; 8-cemento.

-Figura 26- Corte horizontal na raiz de um dente inciso: 9-alvéolo dentário; 10-membrana peridental; 11-cemento; 12-dentina; 13- canal radicular.

a5-Palatos(Fig. 27 e 28)- O palato duro é constituido por uma placa óssea formada pelos processos palatinos das maxilas(3)e as lâminas horizontais dos ossos palatinos(4), revestida superiormente por mucosa nasal e inferiormente por mucosa bucal.

Apresenta na sua porção posterior glândulas salivares palatinas (5), cuja secreção é do tipo mucoso. As pregas transversais(2) , presentes no palato duro, auxiliam no deslocamento do alimento pela língua, na deglutição. Observa-se ainda uma rafe mediana(1) , zona de fusão dos processos maxilares.

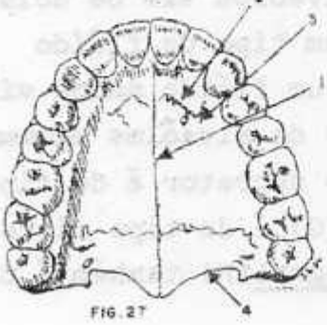


FIG.27

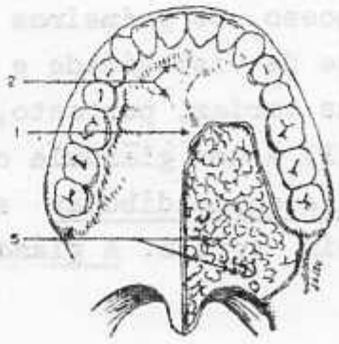


FIG.28

-Figura 27- Vista inferior do palato duro(parte óssea); 1-sutura mediana; 2-cristas transversais; 3-processo palatino da maxila; 4-lâmina horizontal do palatino.

-Figura 28- Vista inferior do palato duro. A esquerda foi removida a mucosa: 1-rafe mediana; 2-pregas tranversais; 5-glândulas salivares palatinas.

-O palato mole(Fig.29) constitui-se de uma musculatura esquelética envolta por revestimento mucoso, semelhante ao do palato duro. Os músculos aí situados são: levantador do véu palatino(2), tensor do véu palatino(1), palatoglosso(3), palatofaríngico(4) e músculo da úvula(6), que no conjunto realizam importantes funções nos reflexos bucofaríngicos.

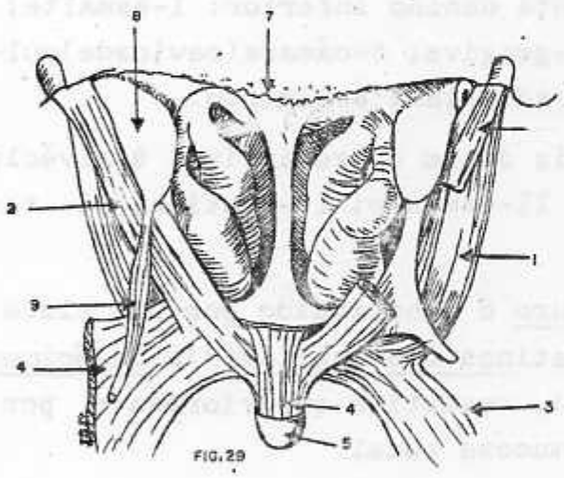


-Figura 29- Visão post.das coanas.Musculatura do palato mole dissecada: 1-m.tensor do véu palatino; 2-m.levantador do véu palatino; 3-m.palatoglosso; 4-m.palatofaríngico; 5-úvula; 7-tonsila faríngea; 8-torus tubário; 9-m.salpingofaríngeo.

a6-Glândulas salivares(Fig.30)- São constituídas por unidades secretoras.

-Os lóbulos(A) - compostos por ductos(1.2.3) e alvéolos(4) com distribuição vascular regional. Estes alvéolos são de dois tipos: seroso e mucoso. Os primeiros secretam um tipo de flúido de maior índice de viscosidade e o segundo um flúido menos viscoso. As glândulas variam, portanto, nos tipos de alvéolos apresentados.

- A parótida(F) é uma glândula cujo padrão secretor é do tipo seroso.A glândula submandibular submaxilar(G) é do tipo misto com predominância serosa. A glândula sublingual(H) também é do tipo

misto mas com predomínio mucoso.

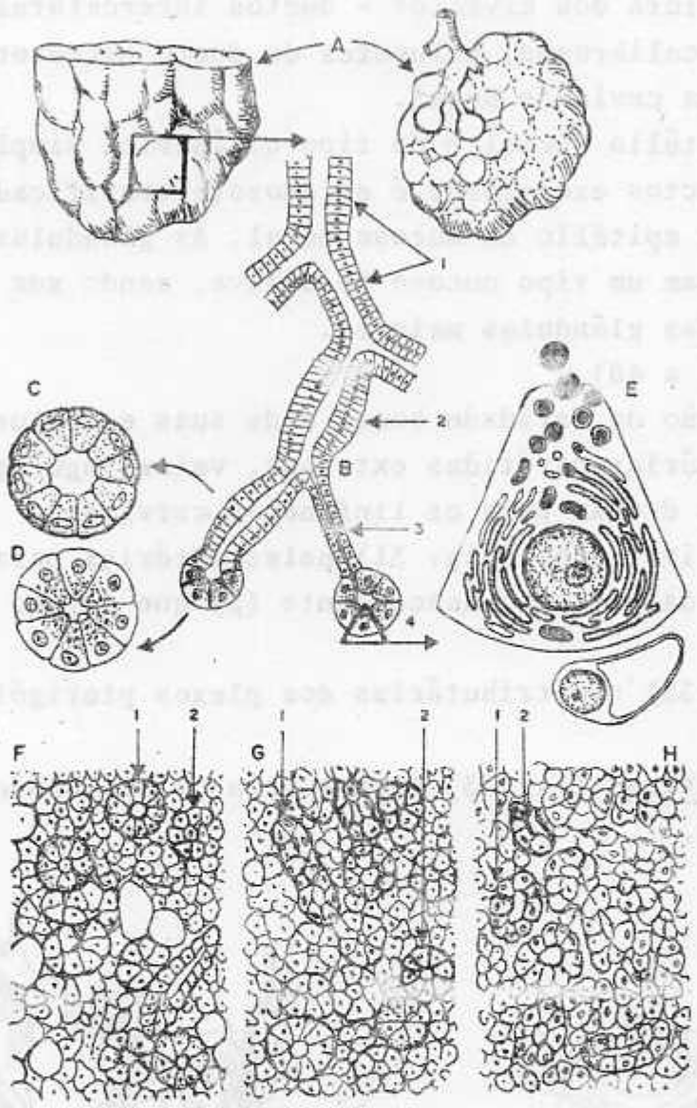


-Figura 30- Constituição histológica das glândulas salivares: A-lóbulo de uma glândula salivar; b-ácinos e revestimentos dos ductos excretores; 1-ducto excretor; 2-ducto interlobular; 3-ducto intercalar; 4-ácino; C-corte transversal do ducto intercalar; D-maior aumento do ácino, mostrando grânulos de secreção; E-célula secretora liberando grânulos de secreção; F-corte histológico da glândula parótida; 1-ducto excretor; 2-ácino do tipo seroso; G-corte histológico da glândula submandibular: 1-ácino do tipo mucoso; 2-ducto excretor; H-corte histológico da glândula sublingual; 1-ácino seroso; 2-ácino mucoso.

-As células secretoras liberam além de água e eletrolitos, uma enzima, chamada amilase salivar, que realiza a digestão parcial de carbohidratos. Os ductos excretores, situados no interior dos

lóbulos - ductos intralobulares - lançam a saliva em ductos maiores, situados fora dos alvéolos - ductos intercalares - e destes a ductos mais calibrosos, afluentes do ducto excretor principal, até desaguar na cavidade bucal.

- Enquanto o epitélio ductal é do tipo cilíndrico simples, o da terminação dos ductos excretores é escamoso(estratificado), que se continua com o epitélio da mucosa bucal. As glândulas salivares menores secretam um tipo mucoso de saliva, sendo sua estrutura semelhante a das glândulas maiores.

b - Vasos (Fig. 31 a 40)

A vascularização da cavidade bucal e de suas estruturas anexas deriva das artérias carótidas externas, veias jugulares e os linfáticos que drenam para os linfonodos cervicais.

b1- Palatos - São irrigados (Fig. 31) pelas artérias palatinas maiores(4), ramos da palatina descendente (2) que é ramo da a. maxilar (1).

As veias (Fig.32) são tributárias dos plexos pterigóideos e tonsilar (5).

Os vasos linfáticos (Fig.33) drenam para os linfonodos cervicais profundos.

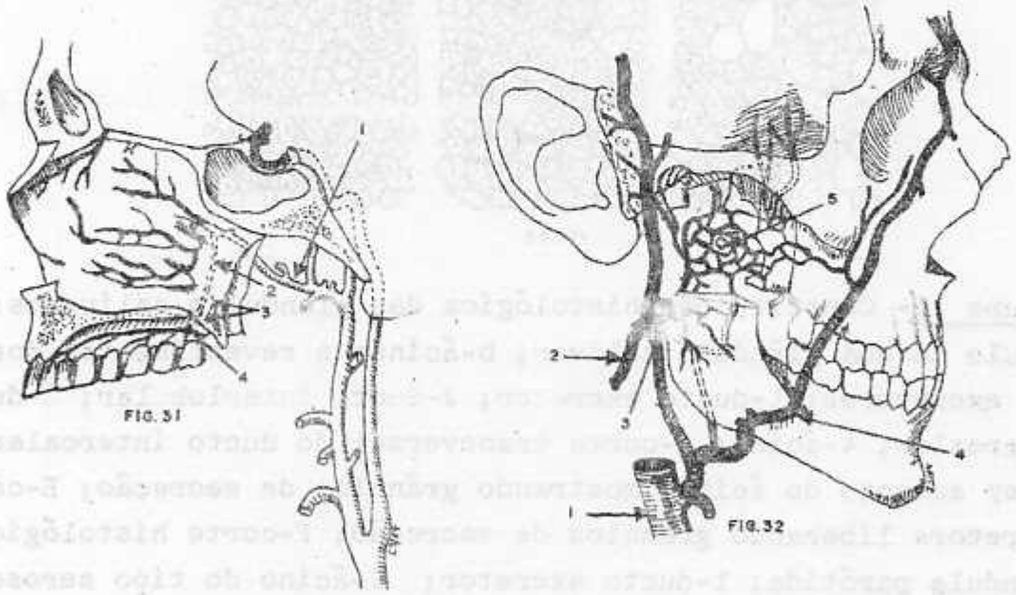


- Figura 31- Ramos da a.maxilar: 1-a.maxilar; 2-a.palatina descendente; 3-aa.palatinas menores; 4-a.palatina maior.

- Figura 32- Veias profundas da cabeça: 1-jugular interna; 2-v.jugular externa; 3-v.parotídica; 4-v.facial; 5-plexo pterigóideo.

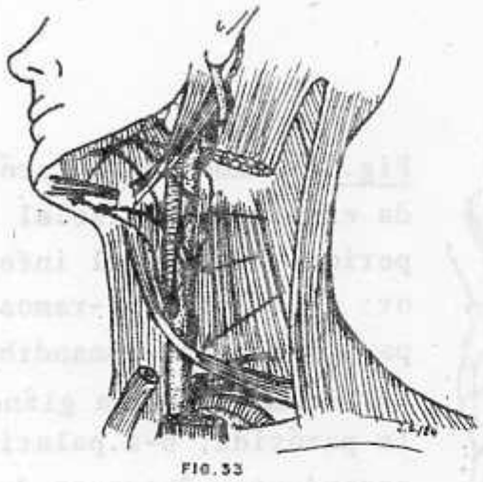


- Figura 33- Assinalando a cadeia linfática cervical profunda.

b2- Lábios- Os lábios são intensamente irrigados (Fig.34) pelas artérias labiais superior(1) e inferior (2), ramos da artérias facial (3).
As veias labiais (Fig.35 - 3 e 4) drenam esta região e são tributárias da veia facial (2).
Os linfáticos (Fig.36)- do lábio superior, sejam cutâneos ou mucosos, seguem a veia facial e daí lançam-se na cadeia submandibular(2). Os do lábio inferior dirigem-se aos linfonodos submandibulares (os da rede mucosa) e às cadeias submandibular e submentoniana(3) (os da rede cutânea)

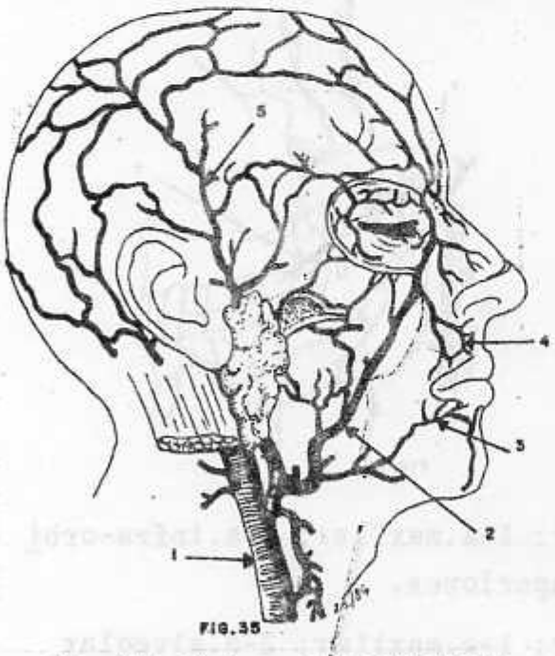


- Fig.35- Veias superficiais da cabeça: 1-v.jugular interna;2-v.facial;3-v.labial inferior;4-v.labial superior;5-v.temporal superficial


- Fig.36- Drenagem linfática da face:1-cadeia cervical superficial;2-cadeia submandibular; 3-cadeia submentoniana.

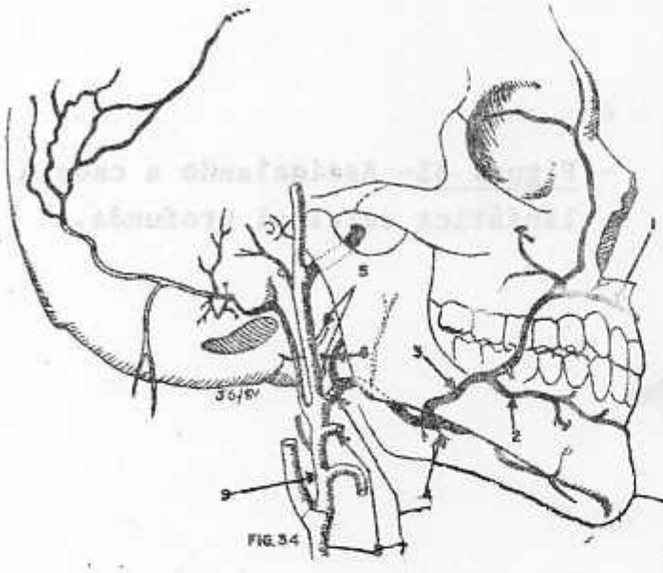


Fig.34- Ramos da a.carótida externa: 1-a.labial superior; 2-a.labial inferior: 3-a.facial; 4-ramos para glândula submandibular;5-ramos para a glândula parótida; 6-a.palatina ascendente; 7-tronco da a. facial; 8-a.lingual;9-a. carótida externa.

b3- Bochechas- As artérias nutridoras infra-orbitária (Fig.37-2) e bucal (Fig.38-4) são ramos da a.maxilar(1), enquanto que a artéria transversa da face e as labiais (Fig.34- 1 e 2) derivam da carótida externa (Fig.34-9).
As veias mais superficiais (Fig.35) são tributárias da veia facial(2) e da veia temporal superficial(5).As mais profundas afluem ao plexo pterigóideo (Fig.32-5).
A drenagem linfática faz-se para a cadeia submandibular(Fig. 36-2).

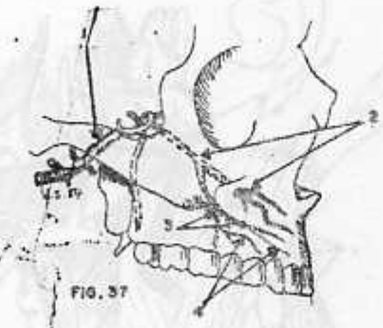


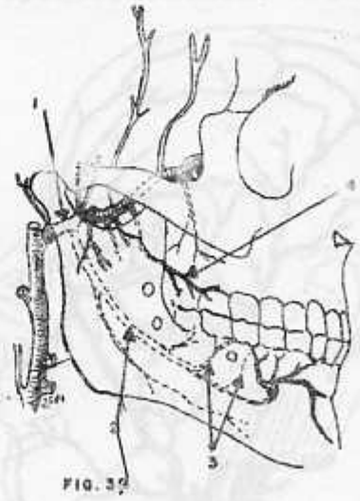


- Figura 37- Ramos da a.maxilar: 1-a.maxilar; 2-a.infra-orbitária; 3 e 4-aa.alveolares superiores.
- Figura 38- Ramos da a.maxilar: 1-a.maxilar; 2-a.alveolar inferior; 3- ramos dentários; 4-a.bucal.

b4- Língua- Sua irrigação (Fig.39) provém das artérias linguais(2), palatinas ascendente (Fig.34-6) e faríngea inferior (Fig.39-3), ramos da a.carótida externa (Fig.39-4).

As veias (Fig.40) São tributárias da veia lingual (3), drenando a parte dorsal da língua e da veia ranina ou profunda da língua(5) que unem-se a veia sub-lingual (4) e desembocam na veia lingual(2) ou na facial.

A drenagem linfática da língua faz-se para os linfonodos submentonianos (Fig.36-3), submandibulares (Fig.36-2) e cervicais profundos (Fig.33).Esta drenagem não é apenas homolateral. O ápice da língua drena para a cadeia submentoniana,os linfáticos da borda drenam para as cadeias cervicais ou submandibulares.A parte central da língua lança sua linfa nos linfonodos submandibulares e cervicais profundos. Vasos linfáticos da base da lingua terminam nas cadeias cervicais profundas.

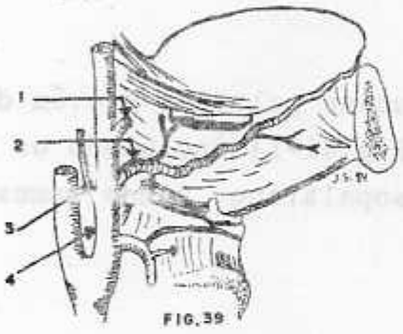

FIG.39

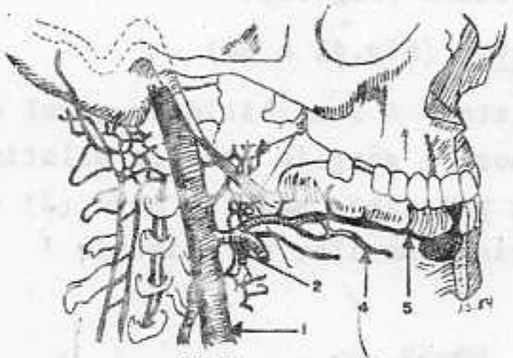

FIG.40

- Figura 39- Ramos da a.carótida externa: 1-a.facial; 2-a.lingual; 3-a.faríngea ascendente; 4-a.carótida externa.
- Figura 40- Veias profundas da face: 1-v.jugular interna;2-v. lingual; 3-plexo faríngico; 4-v.sublingual; 5-v.profunda da língua.

b5- Glândulas Salivares - A parótida é irrigada(Fig.34-5) por ramos da artéria carótida externa (9) no seu trajeto intraglandular.

As veias são tributárias da veia jugular externa.

A drenagem linfática (Fig.36) faz-se para os linfonodos submandibular(2) e cervicais(1).

- A glândula submandibular é nutrida (Fig.34-4) por ramos das artérias facial (7) e lingual (Fig.39-2).

A drenagem venosa é realizada para as veias homônimas.

A linfa flui para as cadeias submandibular(Fig.36-2) e cervical profunda (Fig.33)

- A glândula sublingual é irrigada pela artéria sublingual, ramo da artéria lingual (Fig.39-2).
  As veias drenam para a veia sublingual (Fig.40-4).
  A via linfática (Fig.36) desemboca em linfonodos submentonianos(3) e submandibulares (2).

b6- Dentes- A irrigação dentária provém da artéria alveolar inferior (Fig.38-2) para a arcada dentária inferior. Esta artéria é ramo da artéria maxilar(1).A arcada superior apresenta-se nutrida pelas artérias alveolares superiores (Fig.37-4), ramos da artéria maxilar (1) (ramo posterior) e infraorbitária(2)(ramo anterior).
  A drenagem venosa da arcada dentária inferior é feita pelas veias homonimas, para a veia facial ou plexo pterigóideo.A arcada superior é drenada para a veia infraorbitária.
  A drenagem linfática é discutida.A arcada superior geralmente drena para linfonodos submandibulares (Fig.36-2) e a arcada inferior para a cadeia submentoniana (Fig.36-3) e cervical profunda (Fig.33).

c- Nervos (Fig.41 a 50)

c1- Palatos- A sensibilidade geral da mucosa palatina provém de ramos do gânglio ptérico palatino (Fig.41-1) incluindo os nervos palatinos maior e menor (2) e nasopalatino, sendo ramos da divisão maxilar do trigêmio.

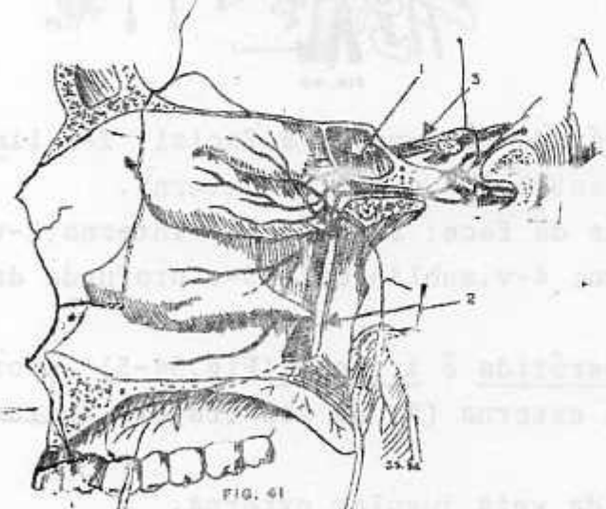

FIG. 41

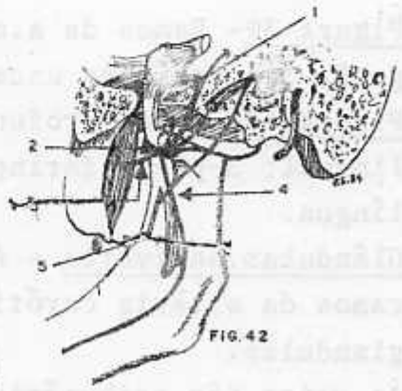

FIG. 42

- Fig.41- Ramos do nervo maxilar: 1-gânglio esfenopalatino;2-nn. palatinos menores; 3-n.maxilar.
- Fig.42- Ramos do nervo mandibular: 1-n.mandibular;2-gânglio otico; 3-n. tensor do véu palatino; 4-ramo comunicante da corda do tímpano com o n. lingual; 5-n.lingual.

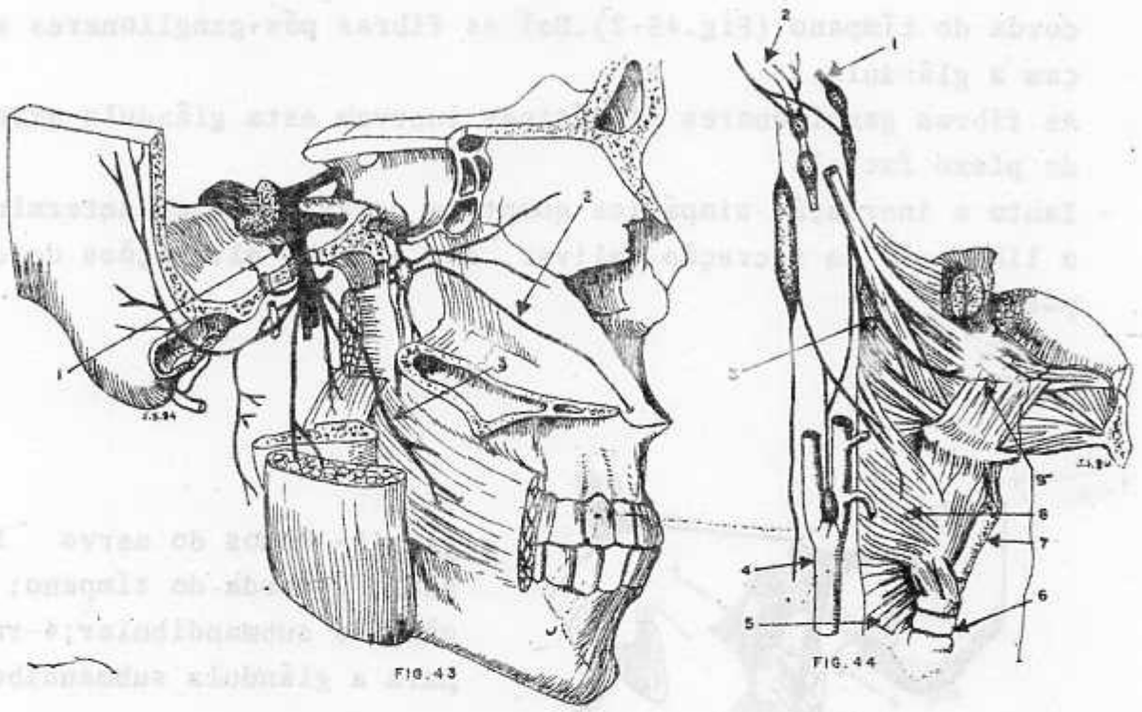


- Fig.43- Ramos do nervo mandibular e gânglio esfenopalatino: 1- n.mandibular; 2- n.nasopalatino; 3-n.bucal.
- Fig.44- Nervos glossofaríngeo e vago: 1-n.glossofaríngeo; 2-n. vago; 3- ramos para o plexo faríngico; 4-a.carótida comum; 5- esôfago; 6-traquéia; 7-laringe; 8-faringe; 9-ramos linguais do n.glossofaríngeo.

Os músculos do palato mole são inervados pelo plexo faríngico. O tensor do véu palatino, entretanto, sendo derivado do primeiro arco branquial é inervado (Fig.42-3) pelo ramo mandibular(1) do trigêmio.

c2- Glândulas Salivares- A parótida apresenta uma inervação parassimpática que deriva de ramos parotídicos do nervo glossofaríngeo(Fig.44.1). Após sinapses no gânglio ótico(Fig.42.2),fibras pós-ganglionares alcançam a glândula através do nervo auriculo temporal, ramo do nervo mandibular. Fibras simpáticas atingem a glândula provindas do plexo carotídeo externo.

A glândula submandibular é inervada por fibras parassimpáticas pré-ganglionares oriundas do nervo facial (Fig.48), através do ramo corda do tímpano (Fig.45.2).Após sinapses no gânglio submandibular (Fig.45.3) as fibras pós-simpáticas alcançam a glândula facial, a partir do gânglio cervical superior.

A glândula sublingual apresenta uma inervação parassimpática proveniente de fibras pré-ganglionares do nervo facial(Fig.48). que fazem sinapses no gânglio submandibular, através do ramo

corda do tímpano (Fig.45-2).Daí as fibras pós-ganglionares alcançam a glândula.

As fibras ganglionares simpáticas inervam esta glândula através do plexo facial.

- Tanto a inervação simpática quanto a parassimpática determinam a liberação de secreção salivar, com algumas alterações de composição.

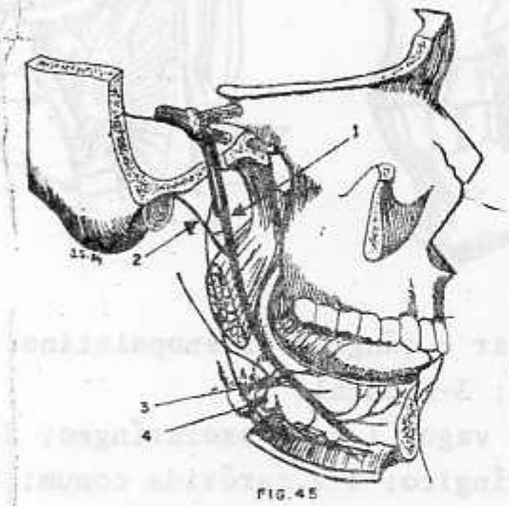


- Fig.45- Ramos do nervo lingual; 2-corda do tímpano; 3-gânglio submandibular;4-ramos para a glândula submandibular

c3- Lábios- A sensibilidade cutânea e mucosa do lábio superior provém de fibras dos nervos infraorbitários (Fig.46.2) e nasopalatino através dos nervos palatinos anteriores, ramos da divisão maxilar (Fig.46.1) do trigêmio. O lábio inferior é inervado, na parte sensitiva, pelo nervo mentoniano (Fig.47.3) e pelo nervo lingual (Fig.47.1), ramos do nervo mandibular(Fig.47.4).

- A inervação motora é carreada por fibras do nervo facial (Fig.48) que se destinam a musculatura mímica da região (Figs.28,33 e 35)

c4- Bochechas- A inervação motora para os músculos da região é realizada por fibras eferentes do nervo facial (Fig.48).

A inervação sensitiva é realizada pelos nervos infraorbitário (da divisão maxilar do trigêmio) (Fig.45-1) e bucal (Fig.43-3),ramos do n.mandibular(Fig.43-1).

c5- Língua- As musculaturas extrínseca e intrínseca da língua são inervadas pelo nervo hipoglosso (Fig.50-1).O músculo palatinoglosso, no entanto, recebe inervação do plexo faríngico(Fig.44-3). As fibras proprioceptivas são conduzidas pelo nervo lingual (Fig.50-2).

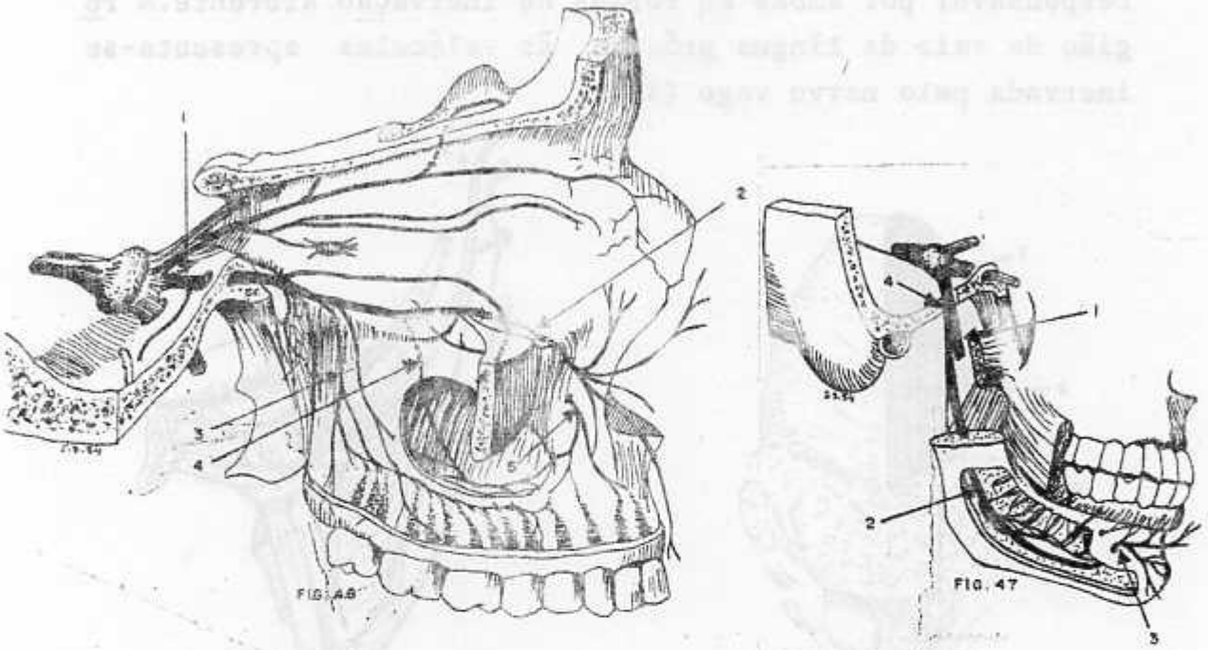


- Fig.46- Ramos do nervo maxilar: 1-n.maxilar; 2-n.infraorbitário; 3-nn. alveolares superiores posteriores; 4-n.alveolar superior médio; 5-n.alveolar superior anterior.
- Fig.47- Nervo alveolar inferior: 1-n.lingual; 2-tronco do nervo alveolar inferior; 3-n.mentoniano; 4-nervo mandibular.

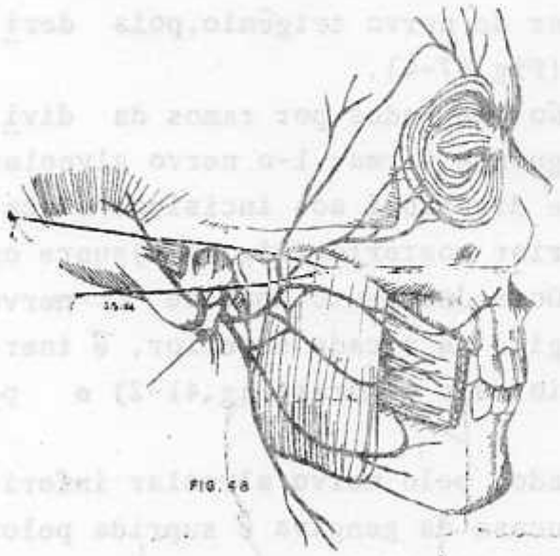


Figura 48- Assinalado o n. facial.

A inervação sensitiva é realizada da seguinte forma(Fig.49):
1-Os dois terços anteriores da língua apresentam uma inervação aferente geral carreada pelo nervo lingual (2),ramo do nervo mandibular.
A inervação aferente especial(paladar) é feita por fibras do ramo corda do tímpano(1), do nervo facial.

2- O terço posterior apresenta o nervo glossofaríngeo(3) como responsável por ambas as formas de inervação aferente.A região da raiz da língua próxima às valéculas apresenta-se inervada pelo nervo vago (4).

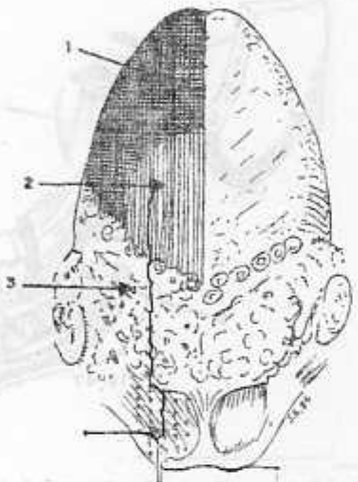

FIG.49

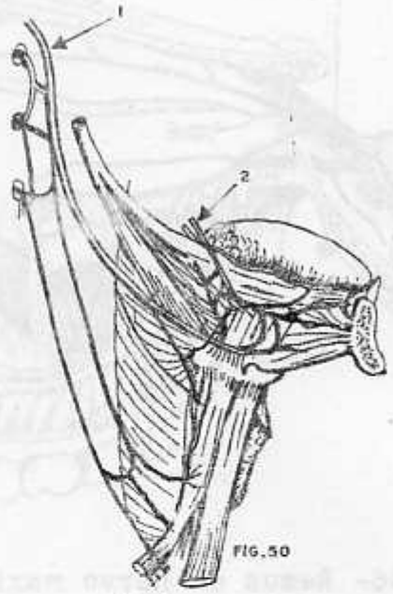

FIG.50

- Figura 49- Áreas de inervação da língua: 1-nervo corda do tímpano; 2-n.lingual; 3-n.glossofaríngeo; 4-n.vago.
- Figura 50- 1-n.hipoglosso; 2-n.lingual.

c6-Soalho da boca- A musculatura do soalho da cavidade bucal é inervada pela divisão mandibular do nervo trigêmio,pois deriva do primeiro arco branquial (Fig.47-4).

c7-Dentes- Os dentes superiores São inervados por ramos da divisão maxilar do trigêmio, da seguinte forma: 1-o nervo alveolar superior anterior (Fig.46-5) se distribui aos incisivos e caninos. 2-O nervo alveolar superior posterior(Fig.46-3)supre os dentes pré-molares e molares. Ocasionalmente aparece o nervo alveolar médio(Fig.46-4).A gengiva da arcada superior, é inervada pelos nervos palatinos maiores e menores(Fig.41-2) e pelos palatinos anteriores.

-Os dentes inferiores são inervados pelo nervo alveolar inferior(Fig.47-2), enquanto que a mucosa da gengiva é suprida pelos nervos lingual(Fig.45-1) e bucal (Fig.43-3) ramos do nervo mandibular (Fig.43-1).

Na cavidade bucal processam-se alguns mecanismos próprios do sistema digestivo e também a chamada respiração bucal.

A mastigação constitui o início da modificação física dos alimentos, graças aos movimentos da mandíbula na articulação têmporo-mandibular, onde participam, não apenas os músculos denominados mastigadores, mas também os grupamentos supra e infra-hióideos.

A musculatura da mímica colabora particularmente na manutenção do alimento no espaço interdental (Face de oclusão dos dentes).

Os dentes tendo variadas formas e localizações poderão realizar sobre os alimentos atos de cortar, dilacerar e triturar, próprios de uma alimentação mista.

As glândulas salivares secretando seus flúidos, auxiliam na lubrificação do bolo a ser deglutido e iniciam um processo de digestão do carbohidratos pela sua ação enzimática.

D- Considerações funcionais (Figs. 51 e 52A-B-C)

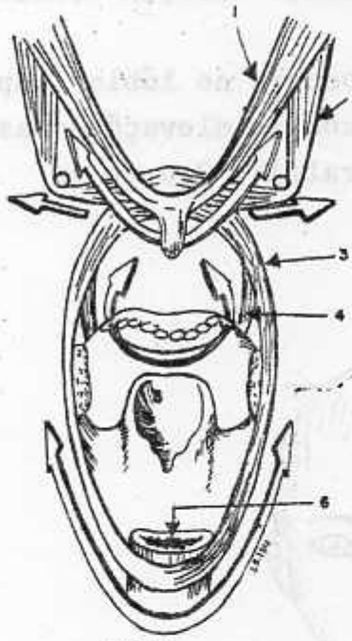


FIG.51

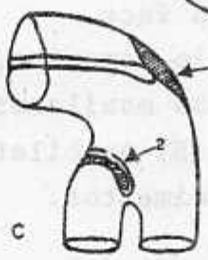


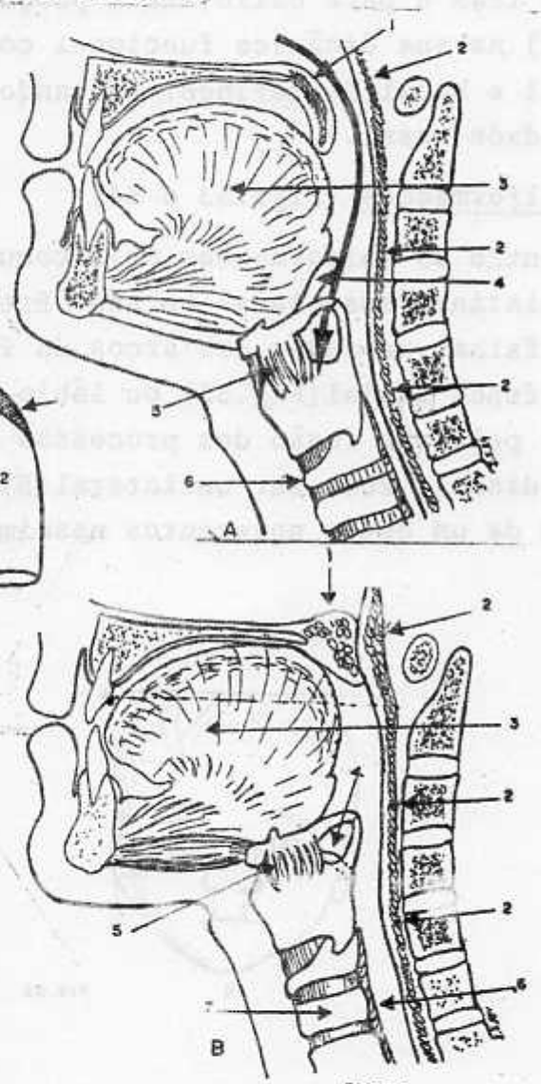


FIG.52

-Fig.51-Musculatura do palato mole e sua dinâmica: 1-m. levantador do véu palatino; 2-m.tensor do véu palatino; 3-m. palatofaríngico; 4-m.palatoglosso; 5-entrada da laringe. As setas indicam as ações musculares; 6-esôfago.

-Fig.52-Dinâmica da deglutição: A-Musculatura em repouso: 1-palato mole; 2-mm.constrictores da faringe; 3-musculatura da língua; 4-epiglote; 5-m.tiro-hióideo; 6-cartilagem cricóide. B-Musculatura em contração: 1-palato mole elevado; 2-constrictores em ativi

dade; 3-língua deslocamento-se contra o palato; 4-epiglote fechando o ádito da laringe; 5-elevação da faringe; 6-porção cervical do esôfago; 7-traquéia. C-Proteção da via respiratória por:1-palato mole e 2-epiglote.

A língua(3) que atua na mastigação juntamente com a musculatura da mímica, serve também às funções gustativas,deglutição e mistura da saliva aos alimentos.Na deglutição(fases bucal e buco-faríngea) a língua comprime o alimento contra o palato(1) e leva-o para trás e para baixo até a porção bucal da faringe.O palato mole (1) na sua dinâmica funcional contrai e desconecta as porções nasal e bucal da faringe, evitando o refluxo do alimento para a cavidade nasal.

E- Malformações (Figs.53 e 54)

Dentre as malformações mais comuns estão a fenda labial e a fenda palatina, associadas ou não. Estas deformidades ocorrem devido a a falhas na fusão dos arcos da face.

- A fenda labial(Fig.53) ou lábio leporino, ocorre no lábio superior pela não fusão dos processos maxilares com as elevações nasais medianas. Pode ser unilateral(B) ou bilateral(A). Ocorre em cerca de um entre novecentos nascimentos.

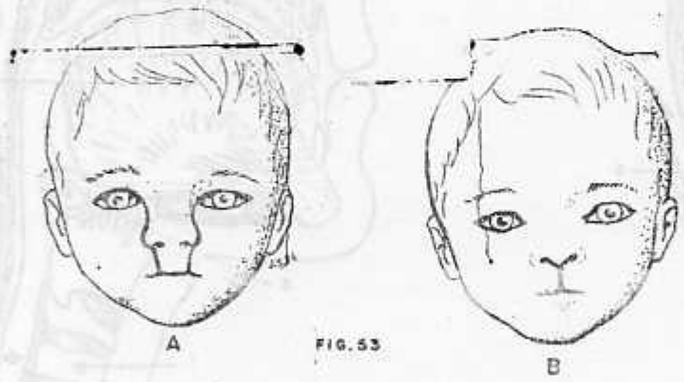


- Figura 53- Fenda labial. A-bilateral; B-unilateral.

- A fenda palatina(Fig.54) chamada de"goela de lobo" ocorre devido a não fusão das massas mesodérmicas dos processos palatinos primário(mediano) com os secundários(laterais). Esta malformação ocorre em variados graus e pode estar associada com a fenda labial.Estas anomalias além de desordens estéticas levam a alterações na fonação, amamentação e respiração normais.A fenda palatina do mesmo modo permite ainda um refluxo do alimento para a cavidade nasal, levando a transtornos inflamatórios nesta cavidade.Ambos parecem ser causados por fatores genéticos e ambientais.

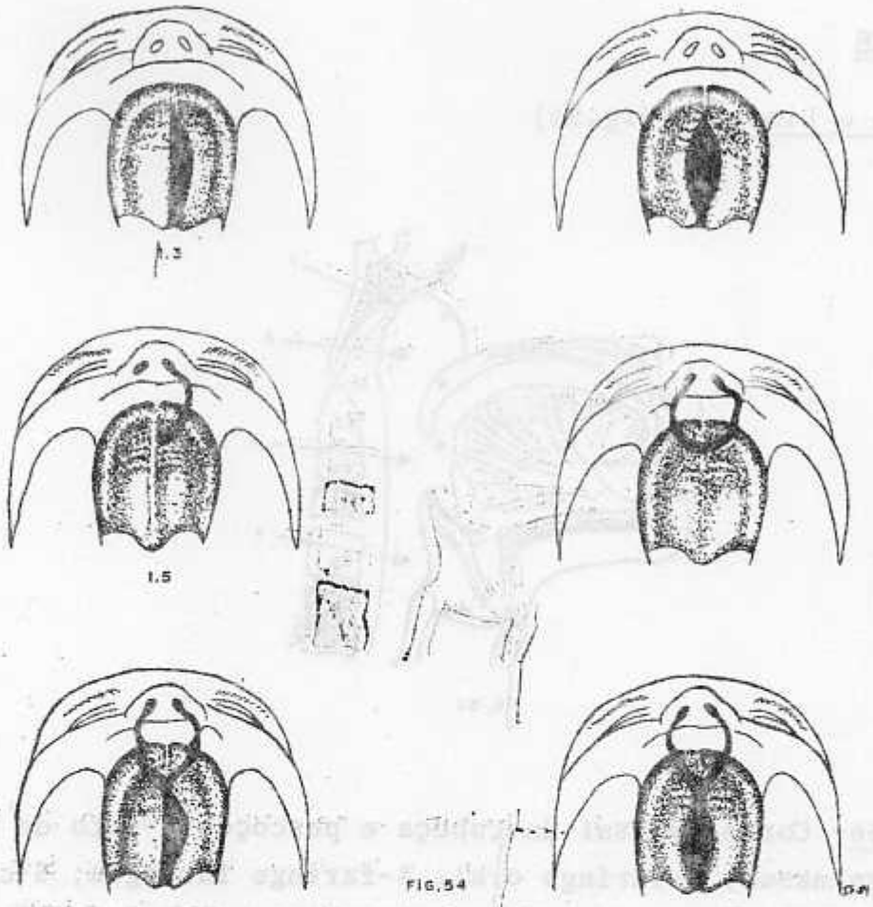


- Figura 54- Diversas formas de fenda palatina associada ou não à fenda labial.

- A persistência do ducto tireoglosso(Fig.55), remanescente da origem embrionária comum da língua e glândula tireóidea, pode permitir o desenvolvimento de uma fístula originada na língua indo até a face anterior do pescoço. Nas regressões parciais destes ductos forma-se-ão cistos, chamados tireoglossos(2), que poderão infectar e causar problemas ao indivíduo.

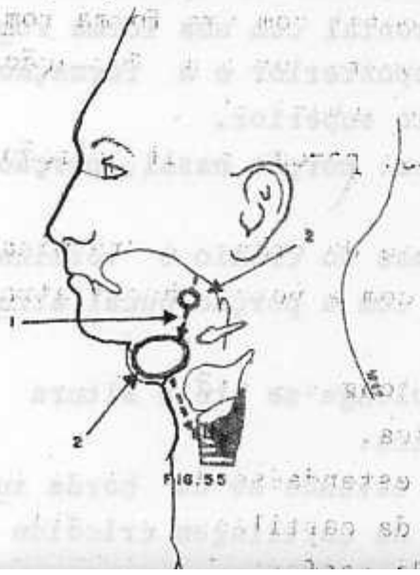


- Figura 55-Desenvolvimento do cisto tireoglosso: 1-trajeto do ducto tireoglosso; 2-cisto tireoglosso.

## IV - FARINGE

### A- Situação e Limites (Fig.56)

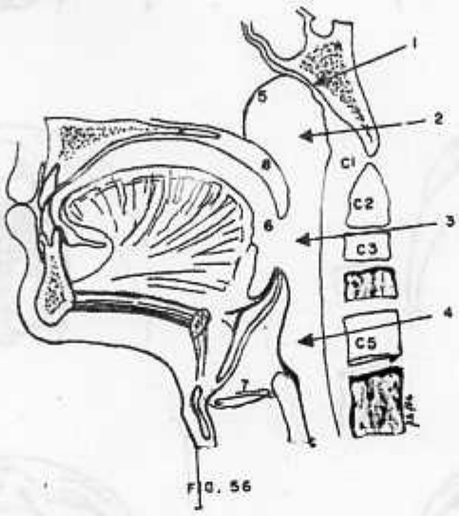


Fig. 56

-Figura 56- Corte sagital da cabeça e pescoço: 1-teto da faringe 2-faringe nasal; 3-faringe oral; 4-faringe laríngea; 5-coana ; 6-istmo bucofaríngeo; 7-laringe; 8-palato mole; 9-epiglote; $c_1$. $c_2$.$c_3$.$c_4$.$c_5$.$c_6$. - seis primeiras vértebras cervicais.

-A faringe(Fig.56) fica situada nas regiões cefálica e cervical, anteriormente à coluna cervical e estendendo-se desde a base do crânio até a altura da borda inferior da cartilagem cricóide.Limita-se acima com o corpo do esfenóide e a porção basilar do occipital e abaixo por um plano que coincida com a sexta vértebra cervical,a partir de onde se continua com o esôfago.

B-Aspectos Morfológicos

a-Forma(Fig.56)- A faringe apresenta-se como um tubo com o maior eixo no sentido vertical e a corte horizontal com uma forma romboidea. Observa-se um achatamento anteroposterior e a formação de dois recessos laterais no seu segmento superior.

b-Divisão(Fig.56)- Divide-se em três partes: porção nasal, porção bucal e porção laríngea.

-A porção nasal inicia-se na altura da base do crânio e termina na altura do palato mole onde se limita com a porção bucal através do istmo faríngico.

-A porção bucal iniciada neste istmo, prolonga-se até a altura da borda superior da cartilagem epiglótica.

-Finalmente a última porção, a laríngea, estende-se da borda superior da epiglote até a borda inferior da cartilagem cricóide onde se comunica com a porção cervical do esôfago.

c-Dimensões- A faringe é um tubo de aproximadamente 12 a 14cm de comprimento.A porção nasal apresenta um comprimento correspondente aos corpos das duas primeiras vértebras cervicais. A porção bucal uma equivalência a terceira e quarta vértebras.E finalmente a porção laríngica corresponde aos corpos da quinta e sexta vértebras cervicais.

-Apresenta-se mais larga nos seus segmentos mais superiores com cerca de 3.5 cm no eixo lateral e mais estreita na junção com o esôfago onde reduz-se para 1.5cm, sendo a parte mais estreita do tubo digestivo juntamente com o apêndice cecal.

d-Relações(Fig.57)- Superiormente a faringe, relaciona-se com o corpo do esfenóide e a porção basilar do occipital e inferiormente com a porção cervical do esôfago.

-A porção nasal apresenta uma relação anterior com a cavidade nasal, através das coanas.Posteriormente com os corpos das duas primeiras vértebras cervicais. Lateralmente com o conjunto vásculo nervoso do pescoço(A.Carótida e veia jugular internas e nervo vago)e inferiormente com a porção bucal da faringe através do istmo faríngico.

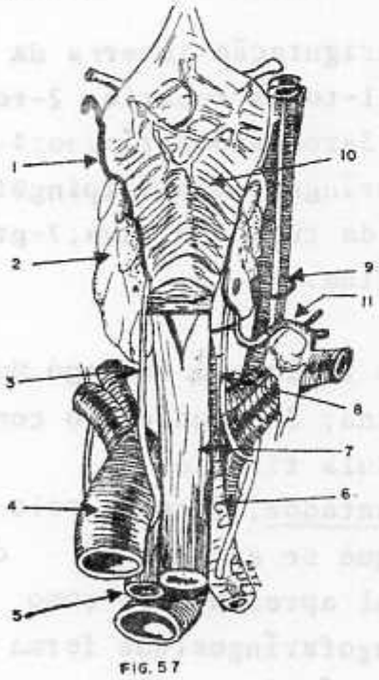

FIG. 57

-Figura 57-Relações anatômicas da faringe e esôfago:1-a.tireoidea superior; 2-lobo da glândula tireoidea;3-n. laringeo inferior esquerdo;4-arco aórtico; 5-bronquio principal esquerdo; 6-traquéia; 7-esôfago; 8-n.laríngeo inferior direito;9-conjunto vásculo nervoso do pescoço; 10-parede posterior da faringe;11-artéria tireóidea inferior.

-A parte bucal relaciona-se:acima com o nasofaringe,abaixo com a porção laringea, anteriormente com a cavidade bucal através do istmo buco-faríngico e posteriormente com a coluna cervical.Lateralmente as relações são idênticas às da porção nasal.

-A laringo-faringe(parte laríngea)relaciona-se acima com a parte bucal, abaixo com o esôfago, anteriormente com a face posterior da laringe, posteriormente com as vértebras cervicais e lateral-

-ente com o conjunto vásculo-nervoso do pescoço, os lobos da glândula tireóide, nervos laríngeos inferiores e plexo simpático carotídeo.

Configuração Interna: A porção nasal apresenta em seu teto uma massa de tecido linfóide chamada de tonsila faríngea que, aumentada de volume, constitue as chamadas "adenóides". Nas paredes laterais da nasofaringe, observa-se o óstio faríngico da tuba auditiva que conecta esta porção do tubo faríngico ao ouvido médio. Este óstio é limitado anteriormente pela prega salpingopalatina, superiormente pelo tórus tubal que constitui um rêlevo formado pela projeção parcial da cartilagem tubal para o interior da faríngе.

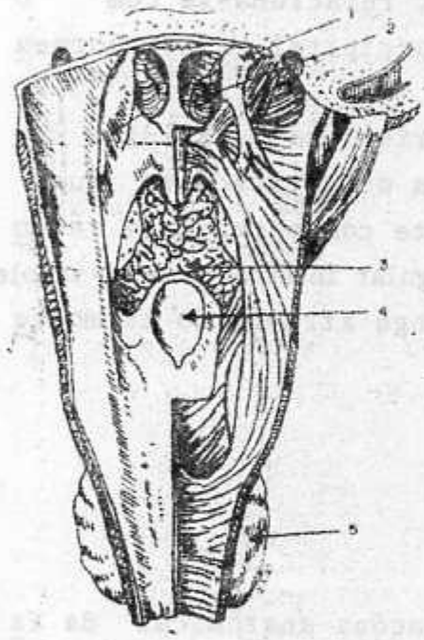

FIG. 58

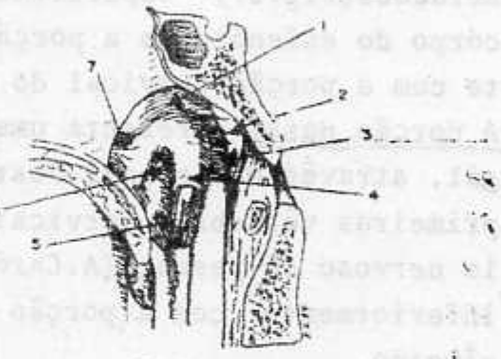

FIG. 59

-Figura 59-Configuração interna da faringe nasal. 1-torus tubário; 2-tonsila faríngea; 3-recesso faríngeo; 4-prega salpingofaríngea; 5-m. salpingofaríngeo; 6-óstio da tuba auditiva; 7-prega salpingopalatina.

-Figura 58- Abertura da parede posterior da faringe e esôfago. Mucosa removida a direita. 1-tuba auditiva; 2-coana; 3-comunicação com a cavidade bucal; 4-laringe; 5-lobo da glândula tireóidea.

Existe ainda uma outra prega, o tórus levantador, formada pelo relevo do músculo levantador do véu palatino que se estende do óstio até o palato mole. Em repouso, o óstio tubal apresenta-se como uma fenda vertical. Logo atrás da prega salpingofaríngea (que forma o relevo do músculo do mesmo nome), vê-se outro óstio que marca a entrada do recesso faríngico, que projeta, em fundo cego, lateral e posteriormente.

A parte bucal da faringe apresenta lateralmente a prega palatofaríngica, contendo o músculo homônimo e que delimita o istmo faríngico.

-A porção laríngea da faringe(Fig.60),situada atrás da laringe, envolve lateral e posteriormente este tubo do sistema respiratório, prolongando-se lateralmente por dois recessos(recessos piriformes) por onde o alimento desce.Identifica-se ainda na superfície interna, o ádito da laringe,delimitada anteriormente pela borda superior da epiglote, lateralmente pelas pregas ariepiglóticas e posteriormente pela incisura inter-aritenóidea.A epiglote apresenta-se como uma projeção em forma de folha,dirigida para cima e para trás e que proteje a entrada da laringe.

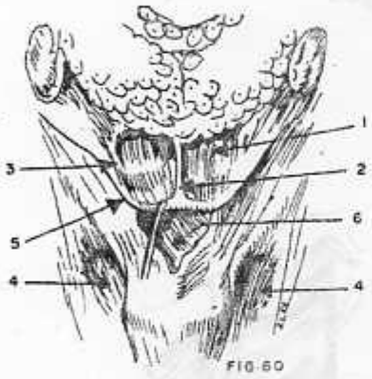


-Figura 60-Configuração interna da faringe laríngea.A epiglote foi deslocada para baixo.1-valécula; 2-prega glossoepiglótica mediana; 3-prega glossoepiglótica lateral; 4-recessos piriformes;5-epiglóte; 6-entrada da laringe.

f-Anatomia Radiológica: Para o estudo radiográfico da faringe são utilizadas radiografias simples de crânio e pescoço e radiografias contrastadas realizadas seriograficamente.A substância radiopaca é administrada por via oral em pequenos volumes(solução de bário).

-Na rádiografia simples de crânio e pescoço(incidência lateral) observam-se as imagens das porções nasal e bucal da faringe, devido ao seu conteúdo aéreo.A porção laríngea raramente é observada neste exame.Vê-se o óstio tubal, o espaço retro-faríngeo, o dorso da língua, as valéculas superpostas, a epiglote e a laringe.

-No exame constrastado, as porções bucal e laríngea poderão ser estudadas, mas não a nasal.As mesmas estruturas poderão ser observadas como a valécula, a epiglote e o dorso da língua.A laringe não aparecerá contrastada(pelo mecanismo portetor), mas poderemos utilizar a incidência frontal, onde distinguiremos cada valécula, a imagem negativa das pregas glossoepiglóticas e do ádito laríngeo.A cinerradiografia permitirá um estudo mais dinâmico destas regiões.

C-Constituição

Na constituição da faringe estudaremos a mucosa, as camadas musculares, a fáscia perifaríngica, os vasos e nervos.

-Mucosa:A mucosa da faringe apresenta um epitélio do tipo cilíndrico ciliado pseudo-estratificado nas porções bucal e laríngea. Estes epitélios estendem-se para a tuba auditiva, cavidades nasal, bucal, laringe e esôfago.Apresenta ainda um aglomerado de tecido linfóide, próximo ao óstio tubário, constituindo a tonsila tubária.

b-Camadas musculares (Fig.61):São constituidas por duas camadas de músculos esqueléticos estriados, sendo uma camada externa e outra interna.

A camada externa é formada por músculos com disposição horizontal e obliqua(constrictores), enquanto que a camada interna é composta pelos músculos levantadores da faringe.

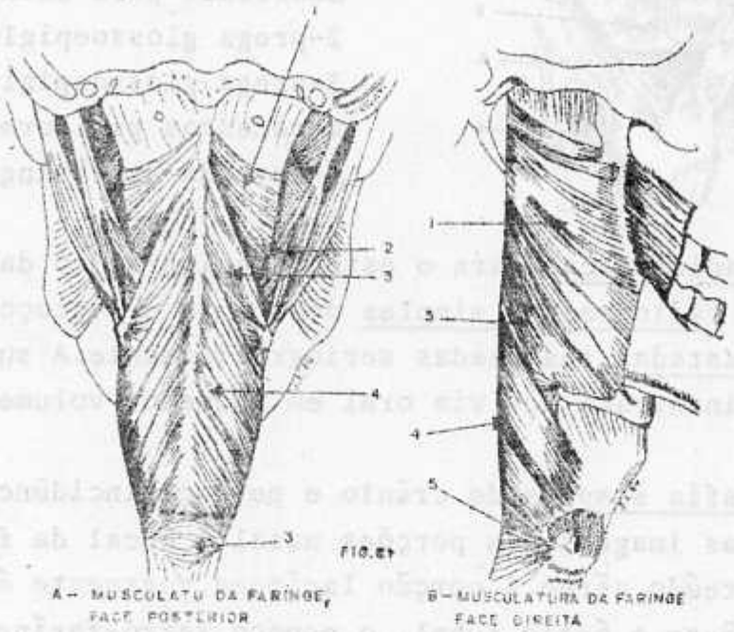


-Figura 61-Musculatura da faringe. 1-constrictor superior;2-m.estilofaríngeo; 3-constrictor médio; 4-porção tireofaríngea do constrictor inferior; 5-porção cricofaríngea do constrictor inferior (esfincter faringo-esofageano).

-Encontramos três constrictores na faringe: o constrictor superior fixa-se na base do crânio, na rafe pterigomandibular, no hâmulo pterigóideo do esfenóide, envolve a faringe de cada lado e funde-se na rafe mediana, situada atrás da faringe.

O constrictor médio(3), prende-se ântero-lateralmente ao osso hióide, suas fibras divergem e se deslocam para trás onde se fusionam à rafe mediana.

Finalmente o constrictor inferior apresenta duas porções: tireofaríngica(4),que se origina nas bordas laterais da cartilagem tireóidea e a cricofaríngica(5), com origem nas bordas laterais do arco da cartilagem cricóide.Ambas se dirigem para trás,adquirindo obliquidades diferentes, indo se fundir na rafe mediana da faringe A porção cricofaríngica(5) constitui o chamado esfincter faringo-esofageano.Entre as porções tireofaríngica o cricofaríngica forma-se, em alguns indivíduos, uma zona fraca, desprovida de musculatura, onde algumas vezes ocorre a formação do divertículo faríngico.

-A camada longitudinal é composta por três músculos de cada lado:o estilofaríngeo, o palatofaríngeo e o salpingofaríngeo.

O primeiro origina-se no processo estilóide do temporal, o segundo do palato duro e o terceiro da borda da tuba auditiva.Apesar de serem constituídos de musculatura esquelética de origem branquial, os músculos faringícos atuam normalmente por reflexos.

c-Fáscia Perifaríngica: É constituída por tecido fibroso, envolvendo a faringe em toda a sua extensão, inserindo superiormente na porção basilar do occipital, na face inferior da parte petrosa do temporal e no processo pterigóide do esfenóide. Inferiormente continua-se com o tecido conjuntivo do esôfago, anteriormente se insere no processo pterigoide, na rafe pterigomandibular, no ligamento estilo hióideo, no osso hióide e nas cartilagens tireoide e cricoide.

d-Vasos:

-A irrigação da faringe(Fig.62) é realizada através da artéria faringeia ascendente(4), ramo da carótida externa(1).Entretanto as artérias tireóidea superior(2), pterigopalatina e palatina inferior, ramos da carótida externa e da artéria maxilar também contribuem nesta nutrição.

-A drenagem venosa é feita por um rico plexo venoso que desemboca na veia jugular interna a diferentes níveis.

-A circulação linfática é abundante na faringe. A porção nasal drena para a cadeia retrofaríngea e as porções bucal e laríngea são tributárias da cadeia cervical profunda.

e-Nervos(Fig.63): A inervação sensitiva da faringe é conduzida pelo plexo faríngico(4), proveniente de ramos do nervo glossofaríngeo(2) e do accessório e, também contribuições do vago(1).

-A inervação motora é feita também pelo plexo faríngico(4),através de fibras eferentes dos nervos: glossofaríngeo(2) e accessórios, suprindo os constrictores, o palatofaríngeo e o salpingofaríngeo. O vago(1) também contribui nesta inervação. O constrictor medio, recebe ainda uma inervação dos nervos laringeos inferiores(5) e do ramo externo do laríngeo superior.O músculo estilofaríngeo é inervado pelo nervo glossofaríngeo(2),derivado do

terceiro arco branquial.

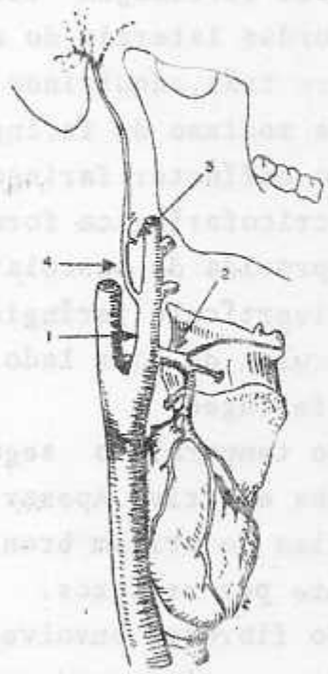


FIG.62

-Figura 62-Artérias do pescoço. 1-carótida externa;2-a.tireóidea superior;3-ramos faríngeos; 4-a.faríngea ascendente.

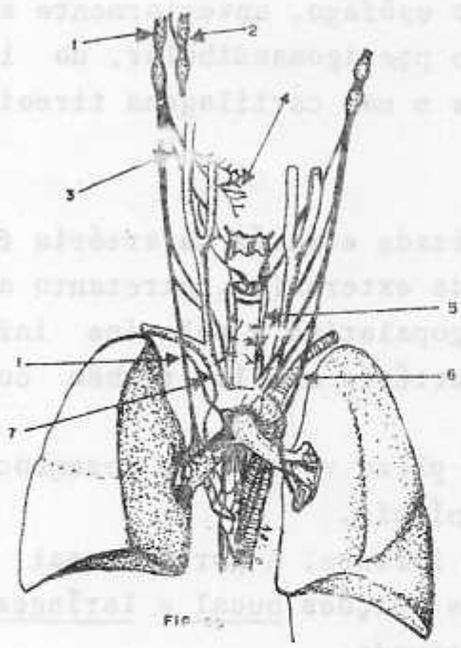


-Figura 63-Inervação da faringe e esôfago.1-n.vago;2-nervo glossofaríngeo;3-n.laríngeo superior; 4-plexo faríngico;5-n.laríngeo inferior;6-n.vago(trajeto torácico);7-origem do n.laríngeo inferior direito.

D-Considerações morfo-funcionais

A faringe é um tubo músculo-membranoso que serve aos sistemas respiratório e digestivo. Oa ar respirado é conduzido pelas porções nasal e bucal. Na faringe nasal, um aumento das tonsilas faríngeas (adenóides) pode obstruir as coanas e obrigar o indivíduo a respiração oral, com sérios distúrbios sobre o sistema mastigador.

A contração dos músculos salpingofaríngeo e salpingopalatino, na deglutição e no bocejo, amplia o óstio da tuba auditiva, constituindo-se em importante mecanismo na equalização das pressões nos ouvidos externo e médio, mantendo a integridade auditiva.
Participando da fase faríngica da deglutição, a porção bucal é desconectada da porção nasal na altura do istmo faríngico pelo palato mole.
Os músculos constrictores são responsáveis pela propulsão do bolo alimentar, enquanto que a musculatura levantadora,auxiliada pelo grupamento supra hióideo, eleva a faringe facilitando a penetração do alimento no esôfago e dificultando sua entrada na árvore respiratória.
A porção cricofaríngica do músculo constrictor inferior mantém o tubo fechado a este nível, preservando as diferenças de pressão intraluminal da faringe e esôfago.Funciona como um esfíncter controlador do fluxo, o que é confirmado pela alta pressão intraluminal a este nível.

E-Malformações (Fig.64A e B)

As anormalidades da faringe ocorrem durante o desenvolvimento das estruturas branquiais. Logo abaixo do segundo arco branquial forma-se uma invaginação ectodérmica(seio cervical) que envolve o terceiro e quarto arcos e originará a vesícula cervical que normalmente irá desparecer. A não regressão do seio ou da vesícula levará a formação do cisto lateral ou branquial(Fig.64B-1) e que localiza-se logo abaixo do ângulo da mandíbula, podendo fistulizar para o exterior.
Ainda outras malformações, embora infrequentes, poderão advir de mal desenvolvimento de sulcos e bolsas permitindo a fistulização (2) da luz da faringe para o exterior.

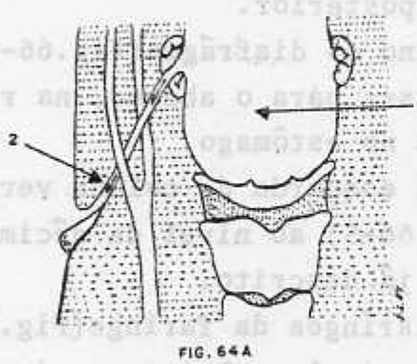

FIG. 64A

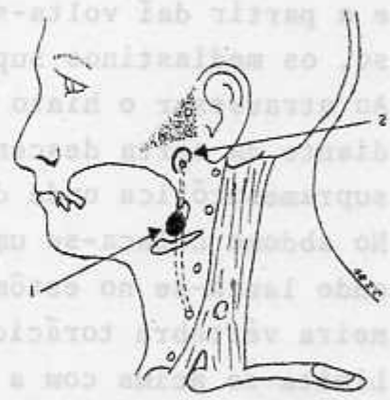

FIG. 64B

-Figura 64A- Corte frontal na porção cervical do embrião.1-luz da faringe; 2-fístula branquial.
-Figura 64B- Visão lateral da cabeça e pescoço. 1-cisto branquial; 2-fístula branquial

## V- ESÔFAGO

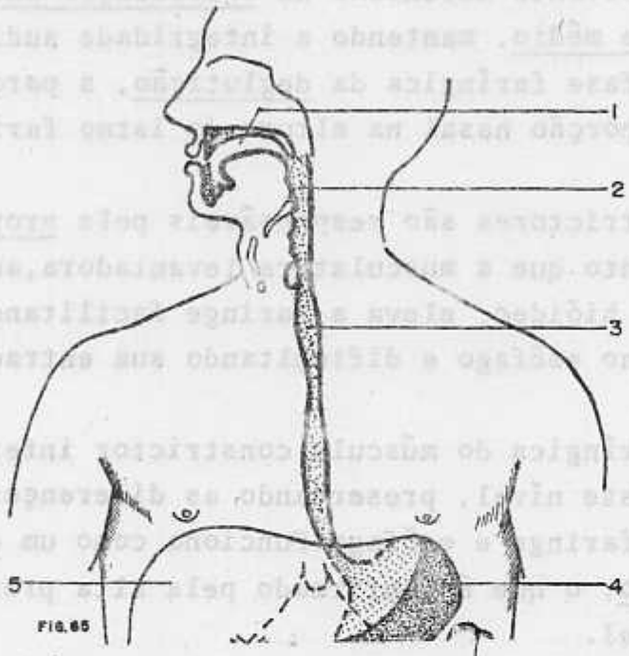


- Figura 65- Tubo digestivo e estruturas anexas: 1-boca; 2-faringe; 3-esôfago; 4-estômago; 5-fígado.

### A- Situação, Percurso e Limites

- O esôfago(Fig.65-3) situa-se nas regiões cervical, torácica e abdominal. No pescoço situa-se ligeiramente à esquerda do plano mediano e ocupa a loja visceral pré-vertebral(Fig.67-1).
- Ao penetrar no tórax, o esôfago(Fig.67-4)vai se deslocando para trás, próximo a coluna vertebral(Fig.67-6), aproximando-se do plano mediano. Desce por trás da traquéia(Fig.67-5) e(Fig.66-9) e arco aórtico(Fig.66-8)deslocando-se progressivamente para a esquerda, passando por trás do coração e a partir daí volta-se para diante, ocupando nesse percurso, os mediastinos superior e posterior.
- Ao atravessar o hiato esofageano do diafrágma(Fig.66-6)por diante da aórta descendente passa para o abdome, na região supramesocólica onde desemboca no estômago.
  No abdome colaca-se um pouco à esquerda da coluna vertebral, onde lança-se no estômago(Fig.66-5) ao nível da décima primeira vértebra torácica, como já descrito.
- Limita-se acima com a porção laríngea da faringe(Fig.66-1), na altura da sexta vértebra cervical e abaixo, na junção esôfago-gástrica(cárdia) (Fig.66-5),com o estômago ao nível da décima primeira vértebra torácica.

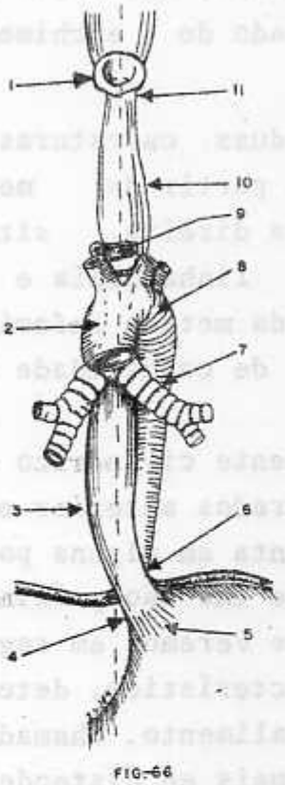

FIG. 66

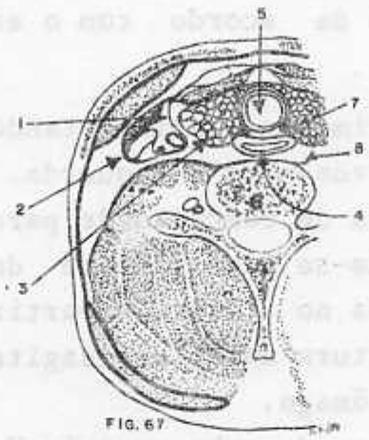

FIG. 67

-Fig.67- Corte transversal do pescoço:(1)loja visceral do pescoço,limitada pelas fáscia pré vertebral;(2)conjunto vásculo-nervoso do pescoço;(3)glândula tireóidea;(4)esôfago;(5) traquéia;(6) coluna vertebral;(7)n.laríngeo inferior;(8)lâmina pré-vertebral da fáscia profunda do pescoço

-Fig.66-Visão anterior do esôfago:(1)cartilagem cricóide;(2)constricção aórtica do esôfago;(3)esôfago torácico;(4)esôfago abdominal; (5) cárdia;(6)constricção diafragmática do esôfago;(7) brônquio principal esquerdo;(8)arco aórtico;(9)traquéia;(10)esôfago cervical;(11)constricção superior do esôfago.

B- Aspecto Morfológicos

a- Divisão(Fig.66):O esôfago, como já observado, divide-se em três porções:cervical(10), torácica(3) e abdominal(4).

A parte cervical(10) estende-se desde a sexta vértebra cervical até a entrada superior do tórax,delimitada por um plano que,partindo da sétima vértebra cervical encontre a fúrcula esternal, tangenciando as primeiras costelas.

A partir daí, forma-se o esôfago torácico(3), que se prolonga até o hiato esofageando do diafragma(6).Estando este hiato obliquamente situado, de cima para baixo e da frente para trás, o limite inferior do esôfago torácico não é perfeitamente definido.

Deste hiato até a junção esôfago-gástrica(cárdia)(5) Observa-se a parte abdominal do esôfago(4).

b- Comprimento(Fig.66):Apresenta cerca de 25cm de comprimento sendo 1 a 2 cm mais curto nas mulheres.A parte cervical(10)apresenta cerca de 5cm de comprimento enquanto que a porção torácica(3) cerca de 18 a 19cm.A parte abdominal(4) extremamente curta, tem cerca de 1 a 2 cm de comprimento.Seu calibre varia de 1,5cm na

porção superior e cerca de 3cm no segmento inferior, mas sofre grandes variações de diâmetro de acordo com o estado de enchimento ou contração.

c- Direção: Situa-se verticalmente, apresentando duas curvaturas no plano frontal de concavidade para a esquerda, a partir da metade inferior do tórax e outra de concavidade para a direita, situada no pescoço, onde afasta-se ligeiramente da linha média e volta a esta antes da entrada no tórax. A partir da metade inferior do tórax, vê-se uma curvatura no plano sagital de concavidade para diante até alcançar o estômago.

d- Forma(Fig.66): Constitui-se de tubo aproximadamente cilíndrico achatado diante para trás.Quando em repouso suas paredes anterior e posterior encontram-se colabadas. O esôfago apresenta em alguns pontos certas compressões realizadas por estruturas que lhe são próximas e reduções regionais do calibre (constricções) que veremos em seguida. Seu terço inferior mostra um comportamento característico, determinado por uma grande dilatação com a chegada do alimento, chamada de ampola epifrênica,que constitui o segmento que mais se distende no esôfago.

e- Constricções(Fig.66):As reduções abruptas no calibre do esôfago constituem as constricções deste tubo.Existem quatro constricções, estando a primeira situada na sua origem(11), ao nível da cartilagem cricóide, sendo devido a presença do músculo cricofaríngeo. Esta constricção fica a 15cm dos incisivos superiores.A segunda constricção situa-se a 22,5cm dos incisivos, na altura do arco aórtico(2).A terceira ao nível do brônquio principal esquerdo(7) pouco abaixo da segunda e a última(6), ao atravessar o diafrágma, aproximadamente a 40 cm daqueles dentes. A semiologia armada (esofagoscopia)deve respeitar estes pontos, evitando lesões esofageanas graves.

f- Configuração Interna (Fig.69): A mucosa do esôfago(2) é espessa e apresenta um pregueado longitudinal que percorre toda a sua extensão.Apresenta uma coloração avermelhada no ínicio e mais pálida no terço distal.Através da esofagoscopia observa-se que as zonas esfinctéricas estão fechadas no repouso.

g- Relações Anatômicas

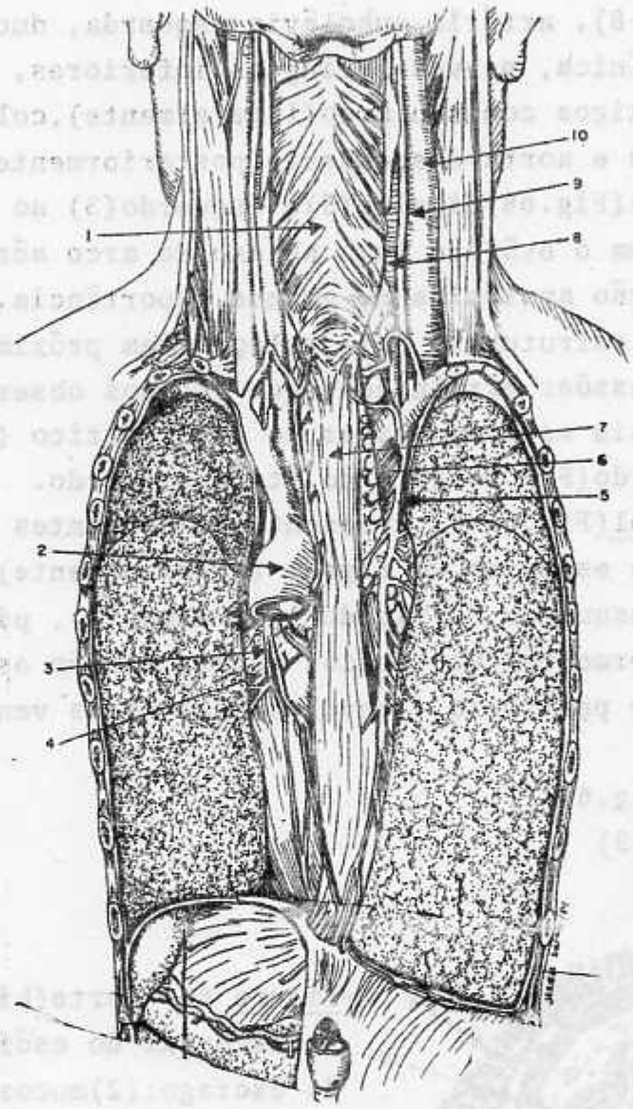


- Figura 68- Vista posterior da faringe e esôfago mostrando as suas relações anatômicas:(1)faringe; (2)arco aórtico;(3)n.vago esquerdo;(4)brônquio principal esquerdo;(5)n.vago direito;(6)traquéia; (7)esôfago;(8)a.carótida comum; (9) n. vago (cervical);(10)v.jugular interna;(11) glândula tireóide;(12)n. laríngeo inferior.

g1- Porção cervical (Fig.66-10):Apresenta as seguintes relações anatômicas: face posterior da traquéia(Fig.67-5) e nervos laríngeos inferiores(Fig.67-7) (anteriormente), artérias carótidas comuns (Fig.68-8), lobos das glândulas tireóidea (Fig.68-11) e ducto linfático (lateralmente),coluna cervical(Fig.67-6),músculo longo do pescoço e lâmina pré-vertebral da fáscia profunda do pescoço (Fig.67-8) (posteriormente).

g2- Porção Torácica (Fig.66-3):Face posterior da traquéia(Fig.66-9), artéria pulmonar direita, brônquio principal esquerdo(Fig.66-7) e pericárdio que recobre o átrio esquerdo(anteriormente), arco aórtico(Fig.66-8), artéria subclávia esquerda, ducto linfático, pleura mediastínica, nervos laríngeos inferiores, aorta descendente e veia ázigos com seu arco(lateralmente),coluna vertebral, ducto linfático e aorta descendente(posteriormente).

Os nervos vagos(Fig.68)direito(5)e esquerdo(3) ao formarem os troncos envolvem o esôfago logo abaixo do arco aórtico,dertemi-nando uma relação anatômica de grande importância.

Algumas destas estruturas, pela relação bem próxima ao esôfago realizam compressões extrínsecas que podemos observar anatômica mente.Vê-se assim as compressões do arco aórtico (Fig.66-8), do brônquio esquerdo(Fig.66-7) e do átrio esquerdo.

g3- Porção Abdominal(Fig.66-4):Apresenta as seguintes relações anatômicas: o lobo esquerdo do fígado (anteriormente), fundo do estômago e lobo esquerdo do fígado(lateralmente), pilares do diafragma(posteriormente).Os troncos vagais mantêm as relações de proximidade e o peritônio envolve suas faces ventral e laterais.

C- Constituição(Fig.69)

a- Estrutura(Fig.69)

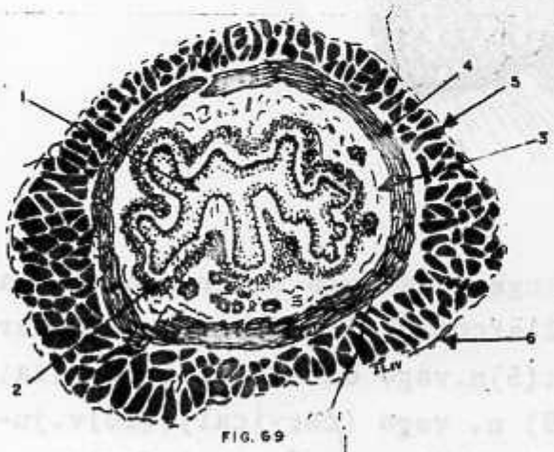


-Figura 69- Corte(histológico) transversal do esôfago:(1)luz do esôfago;(2)mucosa do esôfago;(3)sub-mucosa;(4)muscular (circular interna);5-muscular (longitudinal externa);6-adventícia.

a1- Mucosa: A mucosa do esôfago(Fig.69-2)apresenta epitélio pavimentoso estratificado não queratinizado que se continua com o da faringe.Na junção esôfago-gástrica há uma brusca modificação do epitélio para cilíndrico simples.Esta transição de mucosas pode ser observada macroscopicamente como um relevo.Nas extremidades superior e inferior do esôfago aparecem glândulas

cárdicas no cório ou lâmina própria.A muscular da mucosa somente se define como uma camada a partir do terço médio do esôfago.

a2- Sub-Mucosa(Fig.69-3): É uma camada constituída por tecido conjuntivo frouxo, conectando a mucosa às camadas musculares.Contém uma grande quantidade de vasos sanguíneos e linfáticos. Apresenta também glândulas de secreção mucosa.
Ainda nesta camada encontra-se um plexo de células ganglionares e fibras,formando uma grande rede e que constitui o plexo submucoso ou de Meissner. Este plexo existe também no restante do tubo digestivo e representa importante via de ativação muscular e secretora.

a3- Camadas musculares(Fig.69): existem duas camadas no esôfago. A primeira longitudinal externa(5) e a segunda circular interna (4).A longitudinal(5) tem origem na cartilagem cricóide e, em verdade, não é rigorosamente longitudinal, mas espiralada.Entre os dois fascículos de origem desta musculatura, forma-se uma zona fraca, desprovida de musculatura o que em alguns indivíduos pode permitir a formação de divestículos. Esta camada continua-se com a longitudinal do estômago
A camada circular(4), continua-se para cima com os constrictores da faringe(Fig.68-1) e para baixo com a camada circular do estômago.
No terço superior do esôfago estas camadas são constituídas por músculo esquelético, sendo lenta e progressivamente substituidas por musculatura lisa. Apesar de haver a descrição de uma zona esfinctérica no segmento final do esôfago, ainda não foi possível determinar qualquer componente muscular que justificasse este comportamento.
As inserções da musculatura do esôfago na membrana freno-esofageana e, consequentemente, no diafrágma, tem sido admitidas como responsáveis pela função esfinctérica da região.Desta forma, o esôfago, o tecido conjuntivo peri-esofageano e o músculo diafragma constituem uma unidade funcional para o impedimento do refluxo do conteúdo gástrico para o esôfago.
Nesta região que vai dos últimos centímetros da porção tôracica até a parte abdominal do esôfago, situa-se o esfincter inferior do esôfago, evidenciado como uma região de alta pressão intraluminal.
Entre as camadas musculares encontramos outro plexo nervoso,semelhante ao sub-mucoso e que constitui o plexo mioentérico ou de Auerbach,presente também no restante do tubo digestivo.

a4- Adventícia(Fig.69-6):O esôfago é envolvido na região cervical por um tecido conjuntivo derivado da camada pré-vertebral da fáscia cervical profunda. Este tecido envolve o esôfago e segue com ele para o mediastino,onde passa a unir este tubo às demais estruturas próximas. Continua-se com a fáscia endotorácica sem limites definidos

Nas proximidades do hiato esofageano, as fáscias endotorácicas e transversal emitem lâminas para o esôfago, constituindo-se na membrana freno-esofageana, que prende este tubo às bordas do hiato. O deslocamento do esôfago desta região pode determinar a rotura desta fáscia e a perda da função esfinctérica.

O segmento abdominal é parcialmente envolvido pelo peritônio, principalmente nas suas paredes anterior e laterais como uma continuação do omento hepato-gástrico.

b- Vasos

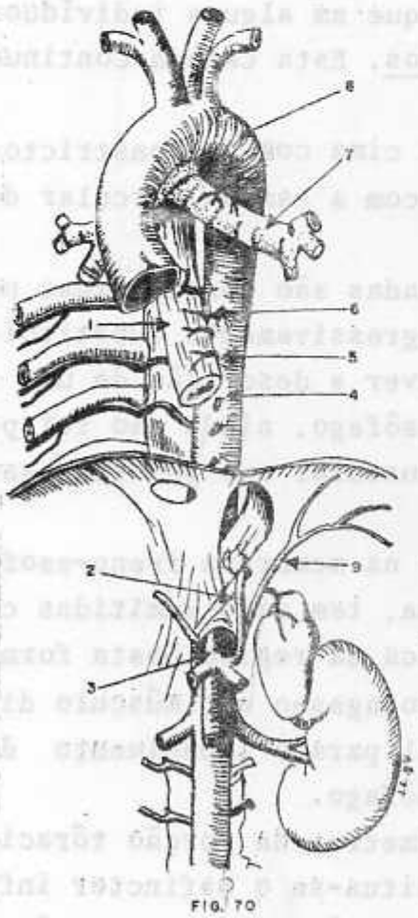


-Figura 70-Artéria do esôfago:(1)esôfago;(2)a.gástrica esquerda;(3)tronco celíaco;(4)aorta descendente;(5) e(6) aa.esofageanas médias;(7)brônquio principal esquerdo;(8)arco aórtico;(9) a.frênicas inferiores.

b1- Artérias(Fig.70)

- As artérias(Fig.70) que suprem o esôfago provêm de várias fontes.

Na parte cervical, a irrigação é feita pelas artérias tireoideanas inferiores, ramos da a.subclávia.A porção torácica recebe irrigação de ramos diretos da aorta(Fig.70-5 e 6) e ramos originados das artérias brônquicas, mediastínicas e frênica superior. O segmento final é nutrido pelas artérias frênicas inferiores (Fig.70-9) e gástrica esquerda (Fig.70-2).Há anastomoses intramurais entre os sistemas, mas a vascularização arterial é pobre.

b2- Veias(Fig.71)

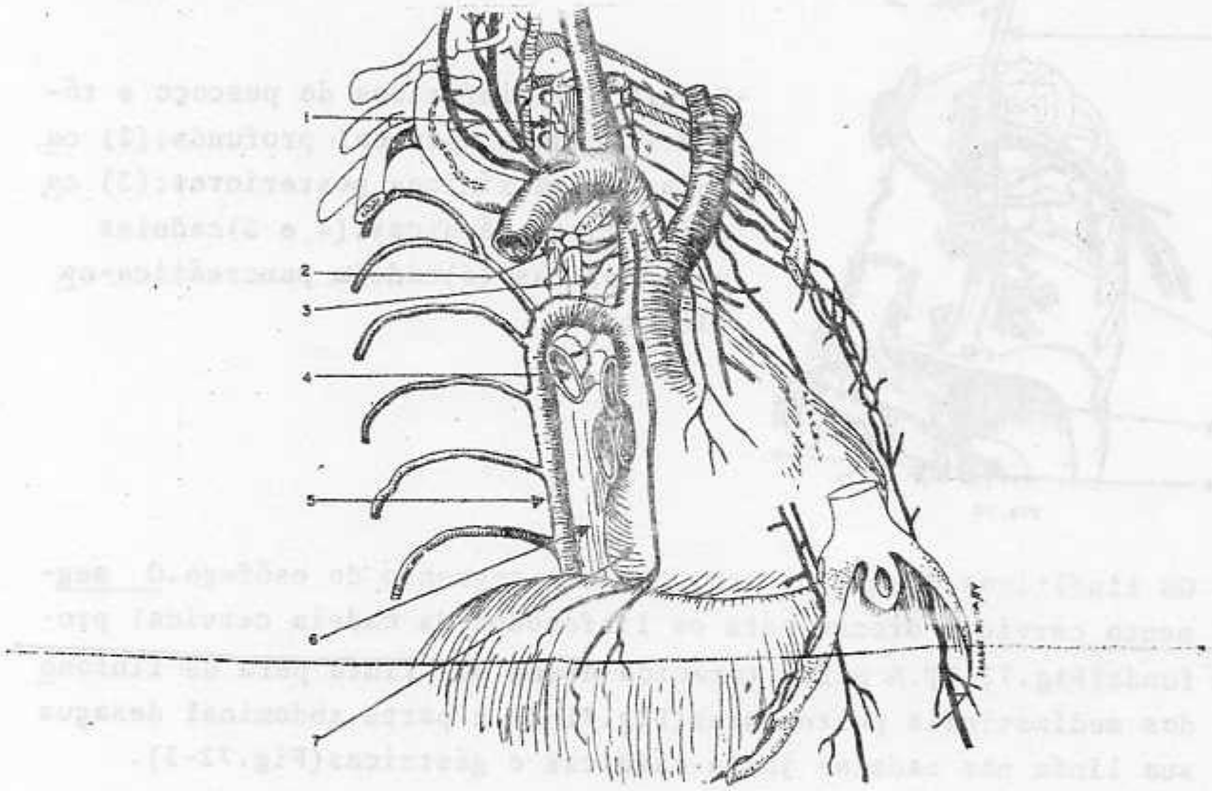


FIG. 71

Fig.71- Veias do esôfago:(1)vv.esofageanas superiores;(2)v.esofageanas médias;(3)traquéia;(4)brônquio principal direito;(5) v.ázigos;(6) esôfago;(7) coração(átrio esquerdo).

- As veias acompanham as artérias, sendo as tireoideanas inferior e média, tributárias da veia jugular interna, O segmento torácico drena para o sistema de veias ázigos(Figs.71-5).O terço inferior do esôfago, é drenado pelas veias esôfageanas inferiores, tributárias da veia gástrica esquerda e desta o sangue vai à veia porta hepática.

Existe uma rede anastomótica intra-mural no esôfago e como estas veias são avalvuladas, constituem importante local de anastomose entre os sistemas cava e porta.

No caso de hipertensão no sistema porta hepático, o fluxo do segmento distal do esôfago será invertido, tentando afluir para a veia cava superior por via da veia ázigos(Fig.71-5).Devemos estudar a circulação hepática e a drenagem venosa do intestino para compreender melhor a circulação portal e suas vias colaterais.

b3- Linfáticos(Fig.72)

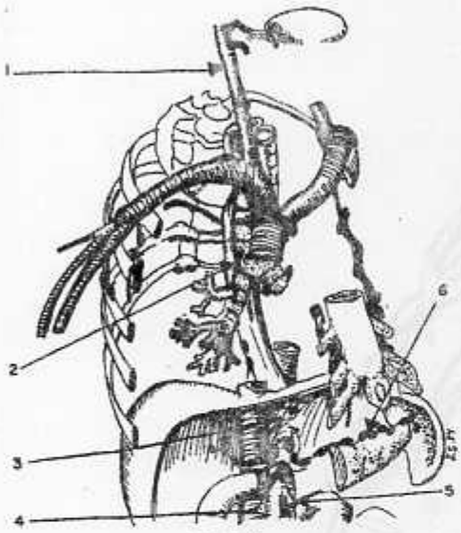

FIG. 72

-Figura 72- Linfáticos do pescoço e tórax:(1)cadeia cervical profunda;(2) cadeias mediastínicas posteriores;(3) cadeias justa-cárdicas;(4 e 5)cadeias pré-aórticas;(6)cadeia pancreática-esplênica.

- Os linfáticos drenam de acordo com o segmento do esôfago.O segmento cervical drenam para os linfonodos da cadeia cervical profunda(Fig.72-1).A parte torácica drena sua linfa para os linfonodos mediastinais posteriores(Fig.71-2).A parte abdominal desagua sua linfa nas cadeias justa-cárdicas e gástricas(Fig.72-3).

c- Nervos

- A inervação aferente do esôfago apresenta uma via fisiológica e outra nociceptiva.

A via fisiológica, no segmento cervical, é conduzida por fibras do nervo vago, através dos nervos laríngeos inferiores.O segmento torácico é inervado pelos ramos do plexo esofágico dos nervos vagos e o abdominal por ramos vagais dos troncos anteriores e posteriores.

As fibras nociceptivas são carreadas pelo tronco simpático através do plexo tireoideano inferior que segue para o tronco simpático cervical.Os segmentos torácico e abdominal enviam as fibras nociceptivas através do tronco simpático torácico, via nervos esplênicos torácicos e do plexo ao redor da artéria gástrica esquerda e frênica.

- As fibras eferentes simpáticas seguem a mesma via de uma forma centrífuga inervando os vasos esofageanos e promovendo alterações na motilidade e secreção de muco.O sistema efetor simpático inibe estas funções.
  As fibras vagais eferentes (parassimpáticas),promovem a motilidade.Estas funções neurais são mediadas pelos plexos intra-murais mioentérico e sub-mucoso.
- As funções esofageanas podem não depender diretamente da inervação extrínseca, apresentando também reflexos intra-murais que determinam regulações locais destas funções.
- O esôfago é sensível à distensão, temperaturas extremas e substâncias químicas irritantes, além da isquemia. O controle esfinctérico, entretanto, está associado a estímulos hormonais além da via neural, no controle.

D- Anatomia Radiológica (Fig.73)

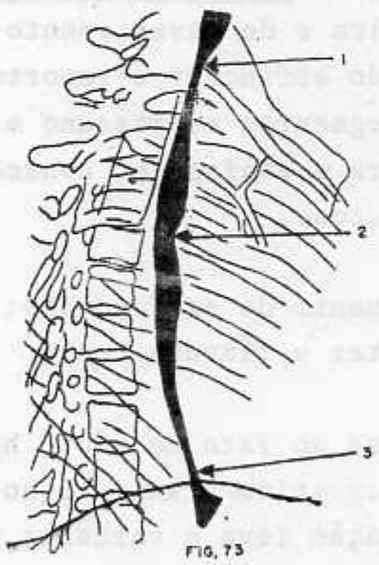


-Figura 73-Anatomia radiológica do esôfago.As setas marcam as constricções.

- Radiograficamente o esôfago só pode ser estudado em radiografias contrastadas, pela ausência de ar em seu interior.As incidências utilizadas são:frontal, perfil e oblíquas.
- Com o esôfago cheio de substância radiopaca(seriografia) pode-se observar os seus aspectos morfo-funcionais.Estudamos assim, seu trajeto, forma e variações, calibre e variações, curvaturas, compressões, constricções(Fig.73), contrações musculares, ampola epifrênica e seus esfincteres superior e inferior .Avalia-se o trânsito alimentar, sua coordenação e sincronismo nas contrações e relaxamentos.

-Utilizando o duplo contraste (substância radiopaca e ar)pode-se observar as pregas e sulcos da mucosa com suas características lineares.

-A arteriografia, não muito utilizada, e a esplenoportografia, auxiliam no estudo radiográfico desta víscera.Finalmente,a cinerradiografia complementa o exame mostrando o esôfago com maior dinâmica.

E-Considerações Funcionais:

O esôfago é um tubo músculo-membranoso que participa do terceiro estágio da deglutição.A motilidade esofageana, depende de estímulo centrais ou locais(fibras extrínsecas ou intrínsecas),bem como de estímulo hormonais, que determinam o aparecimento sincronizado de ondas que propagam o alimento em direção ao estômago.

O esfincter inferior,mecanismo não bem determinado anatomicamente, é regulado por vias neural e/ou hormonal, mostra importante papel no controle do fluxo e refluxo na região.

O segmento imediatamente acima do esfincter inferior do esôfago dilata-se com a chegada do alimento, formando a ampola epifrênica que, desaparece após a abertura esfinctérica e do esvaziamento para o estômago.A manutenção do fechamento do esfincter é importante face às diferenças pressóricas entre os segmentos esofageano e gástrico, impedindo assim o refluxo ácido para o esôfago e, consequentemente, processos inflamatórios na sua mucosa.

F-Malformações

-As malformações mais comuns no desenvolvimento do esôfago são: bloqueio total ou parcial no trânsito alimentar e fístula com a via respiratória.

-O bloqueio do trânsito(Fig.74-A e C)deve-se ao fato de não haver perfeito desenvolvimento da luz do tubo digestivo primitivo no segmento do intestino anterior. Esta malformação leva a variadas formas de obstruções, desde estenoses até a não formação de grandes extensões do tubo.A criança apresenta regurgitações do leite à amamentação e ocorre, frequentemente, a aspiração deste material e o desenvolvimento de pneumonite química.

-As fístulas(Fig.74-B-C-D) ocorrem devido ao fato de que a árvore respiratória se origina do tubo digestivo.Esta origem embrionária comum facilita algumas vezes o estabelecimento de fusões destes tubos e comunicação aberrante entre eles. A luz do esôfago pode estar mantida ou não e a aspiração ocorre invariavelmente. As síndromes mistas aparecem combinando a fistulização

esôfago-traqueal com distúrbios no trânsito alimentar.

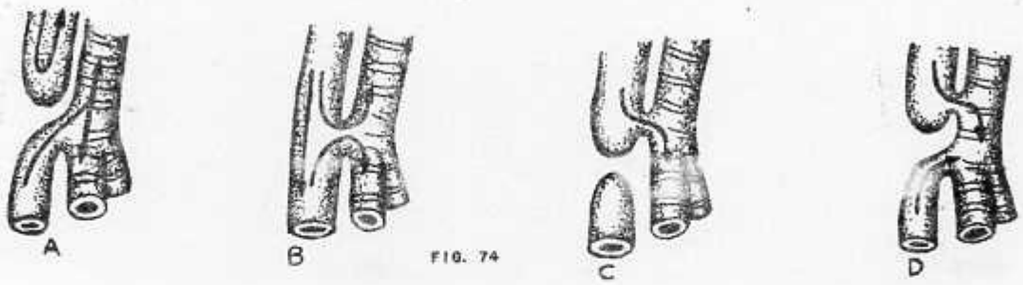


- Figura 74- Malformações do esôfago:(A) atresia com fístula esôfago traqueal;(B) fístula esôfago traqueal;(C) atresia com fístula esôfago traqueal;(D) atresia com dupla fístula esôfago traqueal.
- A agenesia dos plexos mio-entéricos ocorrem com menos frequência e trás alterações na motilidade esofageana.

## VI- CAVIDADE ABDOMINAL - PAREDE ÂNTERO-LATERAL DO ABDOMEN

- Antes de se iniciar o estudo das vísceras abdominais é necessário que se faça um estudo preliminar da cavidade abdominal, da parede ântero-lateral do abdomen e do peritônio, tendo em vista a grande importância anátomo-clínica que tal estudo oferece.

## VI-1-DIVISÃO TOPOGRÁFICA DA PAREDE ABDOMINAL EM REGIÕES DISTINTAS

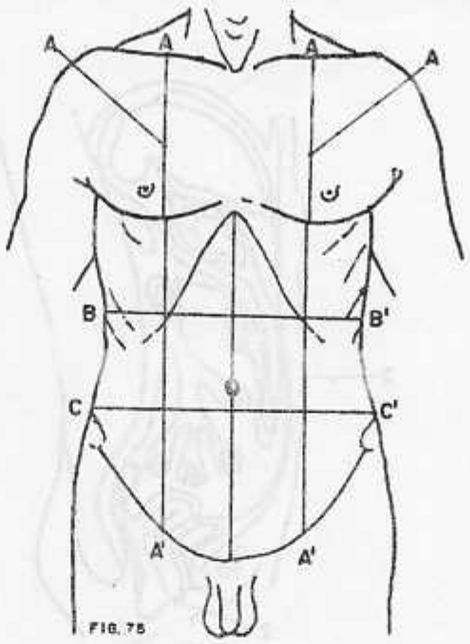


--Figura 75- Regiões do abdomen.AA' - linha hemiclavicular;BB' - linha transpilórica; CC' - linha intertubercular.

Duas são as formas de divisão mais comumente usadas:(1) Divisão em nove regiões,(2) Divisão em quadrantes.

A divisão clínica(Fig.75)é realizada em nove regiões,obedecendo a quatro linhas traçadas a partir de relevos ósseos dos esqueletos torácico e pélvico.Duas linhas verticais são traçadas: a linha hemi-clavicular de cada lado,direita e esquerda.Estas linhas, partindo do meio das clavículas(A),cruzam a reborda costal e coincidem com o meio da prega inguinal(A').

Duas linhas horizontais são consideradas: a primeira, mais superior(BB'), passa nos pontos em que as linhas verticais cruzam a reborda costal(linhas transpilóricas).Outra, mais inferior (CC'), é traçada tangenciando a crista ilíaca( linha intertubercular).Delimitam-se assim três regiões pares: hipocôndrios direito e esquerdo, flancos direito e esquerdo e inguinais direita e esquerda; e três ímpares: epigástrio, umbilical e hipogástrico(púbica).

A projeção na superfície das estruturas abdominais é realizada segundo estas regiões com alguma variabilidade, devido ao fato que há grande variação na estática visceral do abdomen.O conteúdo de cada região segue nos próximos tópicos.

## VI-2-CAVIDADE ABDOMINAL

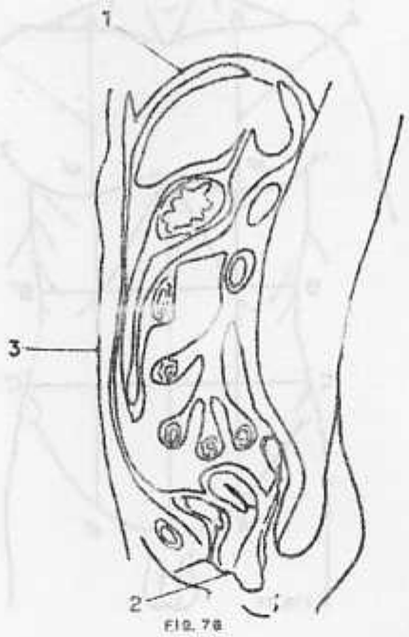


-Figura 76-Secção mediana do tronco mostrando a cavidade abdominal: 1-diafrágma; 2-diafrágma pélvico;3-parede ântero-lateral do abdome.

A-Situação: A cavidade abdominal ou cavidade abdômino-pélvica é uma cavidade do corpo que esta situada abaixo do músculo diafrágma e acima do diafragma pélvico.Contém todos os órgãos abdômino-pélvico.

B-Limites:A cavidade abdominal tem os seguintes limites:superiormente o músculo diafrágma; inferiormente o diafrágma pélvico; anterior e lateralmente, a parede ântero lateral do abdomen que está formada por três camadas concêntricas de músculos planos; posteriormente, com a saliência da coluna vertebral e os músculos a ela relacionados.

C-Divisão: A cavidade abdômino-pélvica está dividida por um plano transverso que passa pelas cristas ilíacas em duas partes que se comunicam amplamente: a superior, maior, é cavidade abdominal propriamente dita e a inferior, menor, é chamada cavidade pélvica.

## VI-3-PERITÔNIO

A-Situação(Fig.77)

-O peritônio é uma membrana serosa, situada na cavidade abdômino-pélvica, que reveste ao mesmo tempo as paredes da cavidade e as superfícies externas dos órgãos contidos nela.

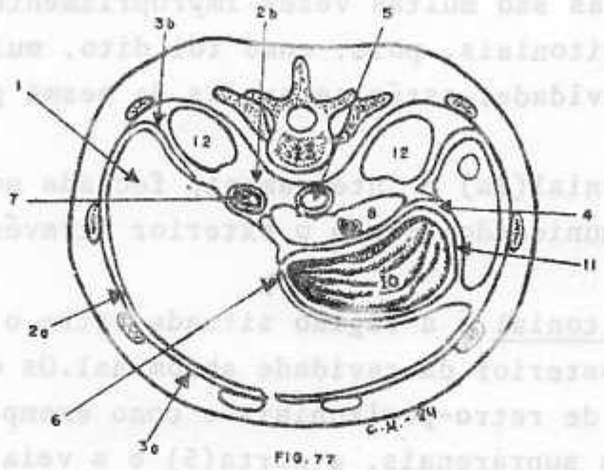


-Figura 77- Secção transversal do abdomen. 1-fígado; 2a-cavidade peritonial; 2b-região retro-peritonial; 3a-peritônio parietal anterior; 3b-peritônio parietal posterior; 4-bolsa omental;5-aorta; 6-omento hépato-gástrico; 7-v.cava inferior; 8-pâncreas; 9-baço; 10-estômago; 11-peritônio visceral; 12-rins; 13-coluna vertebral.

B-Aspectos Morfológicos

a-Divisão

-O peritônio, apresenta dois folhetos: um parietal, peritônio parietal (3a e 3b), que está em relação com as paredes da cavidade abdomino-pélvica e outro visceral, peritônio visceral(11),que reveste as superfícies dos órgãos.Apresenta ainda, a cavidade peritonial(2a) que é uma cavidade virtual, compreendida entre o folheto parietal e o folheto visceral e que contém o líquido peritonial.

-A cavidade abdômino-pélvica, além de sua divisão em cavidade abdominal propriamente dita a cavidade pélvica, pode ser dividida ainda de acordo com o revestimento do peritônio parietal, nas seguintes partes: cavidade peritonial(2a) e espaço extra-peritonial; este espaço por sua vez pode ser subdividido nas seguintes regiões: retro-peritonial(2b), pré-peritonial e sub-peritonial.

-A cavidade peritonial(2a), como já foi dito, é o espaço situado entre o peritônio parietal e o visceral.Esta cavidade não possui vísceras no seu interior.A maioria das vísceras abdominais fazem saliência na cavidade peritonial da qual estão separadas pelo peritônio visceral que reveste as suas superfícies externas.Como exemplo de vísceras abdominais que fazem saliência na

cavidade peritonial temos: o estômago, o fígado e o intestino delgado. Essas vísceras são muitas vezes impropriamente designadas de vísceras intraperitoniais, pois, como foi dito, muito embora façam projeção nessa cavidade, estão separadas da mesma pelo peritônio visceral.

A cavidade peritonial(2a) é inteiramente fechada no homem e aberta na mulher, comunicando-se com o exterior através do sistema genital.

-Espaço retro-peritonial é a região situada entre o peritônio parietal e a parede posterior da cavidade abdominal. Os órgãos aí situados são chamados de retro-peritoniais e como exemplo temos: rins (12), as glândulas suprarenais, a aorta(5) e a veia cava inferior (7).

-Espaço pré-peritonial é a região que separa a parede ântero-lateral do abdomen do peritônio parietal. Como exemplo de órgãos pré-peritoniais temos as artérias umbilicais, o úraco e o ligamento redondo.

-Designa-se de espaço-sub-peritonial a região situada entre o peritônio pélvico e o diafragma perineal. Como exemplo de órgãos situados nessa região temos a próstata, as vesículas seminais, o colo uterino e a vagina.

b-Meso, omento, ligamento

-O peritônio realiza importantes funções de fixação e contenção viscerais, apresentando projeções e pregas que envolvem as estruturas intraperitoniais. Chamamos a estas projeções de meso, omento e ligamento.

-O meso é toda projeção visceral que une uma víscera oca a parede abdominal. (Por exemplo nº 9, 11 da fig.79) é uma projeção petonial que conecta duas ou mais vísceras entre si (por exemplo, nº 7, 10, 13 da fig.79). Ligamento é toda projeção de peritonio que prende uma víscera maciça a parede (Por exemplo nº 11; 12, 13 da fig. 79)

-Além de fixação, estas projeções apresentam-se como lâminas duplas conduzindo entre elas vasos e nervos viscerais.

-No desenvolvimento e revestimento das estruturas, formam-se alguns recessos ou fundos de saco que apresentam grande importancia na patologia abdominal, visto que, frequentemente são sedes de coleções líquidas ou gasosas e de hérnias. As denominações destas projeções e recessos variam de acordo com a viscera estudada.

-Com a rotação embrionária do estômago e a manutenção de dois celomas formam-se duas cavidades nesta região: uma anterior ao

estômago, e outra posterior.A primeira constitui a cavidade peritonial propriamente dita(Fig.79-12) e a segunda a bolsa omental (Fig. 79-8).Essas duas cavidades estão comunicadas por tras do pedículo hepático(Fig.81-2) através do forame epiplóico(Fig.81-1).No andar inferior do abdomen, com a regressão do meso primitivo ventral, o celoma único está continuado com a cavidade anterior do estômago e com a bolsa omental através do forame epiplóico.

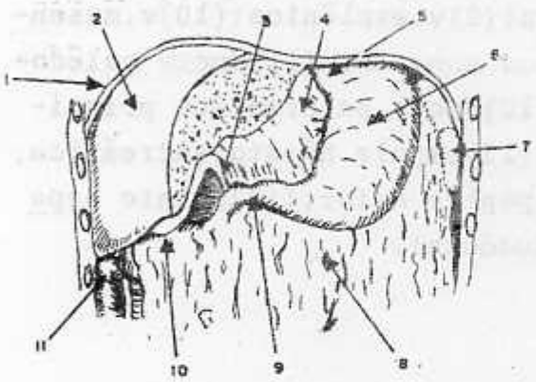

FIG.78

-Fig.78-Vista anterior da cavidade abdominal.Removido o lobo esquerdo do fígado:(1)diafragma;(2)fígado;(3)omento hepato-duodenal;(4) omento hépato-gástrico;(5)esôfago abdominal;(6)estômago;(7)baço;(8) omento gastro-cólico;(9)primeira porção do duodeno;(10)vesícula biliar;(11)ângulo hepático do cólon.

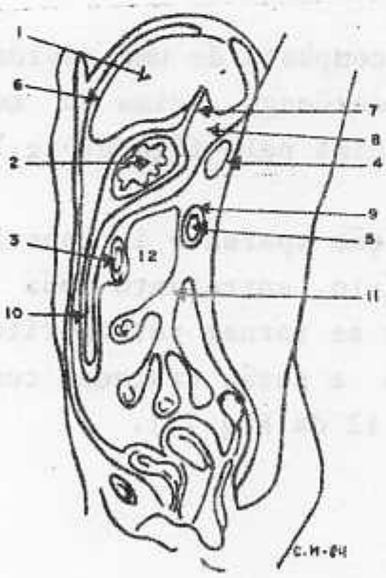

FIG.79

-Fig.79-Vista lateral(corte)das reflexões do peritônio:(1)fígado; (2)estômago;(3)cólon transverso; (4)pâncreas (5)terceira porção do duodeno;(6)peritônio visceral do fígado;(7)omento hepato-gástrico; (8) bolsa omental;(9)mesocolo transverso;(10)omento gastrocólico;(11) mesentério;(12) cavidade peritonial propriamente dita;(13) parte superior do omento gastrocólico.

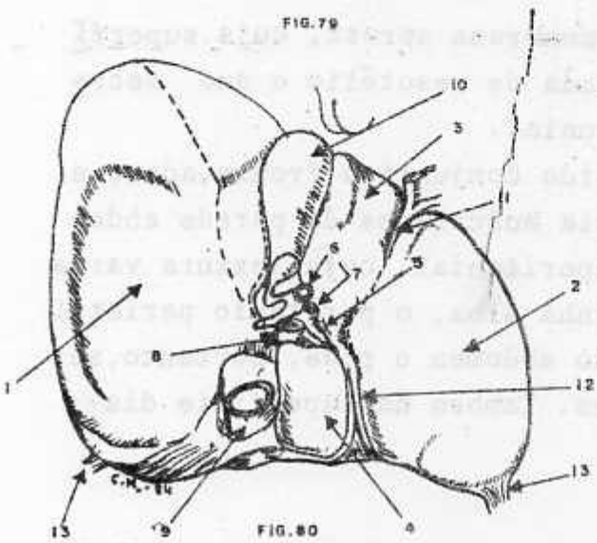

FIG.80

-Fig.80-Face inferior do fígado:(1) lobo direito;(2)lobo esquerdo;(3) lobo quadrado;(4)lobo caudado;(5) hilo do fígado;(6)ducto colédoco; (7)a.hepática;(8)v.porta;(9)v.cava inferior;(10)vesícula biliar; (11)ligamento redondo;(12)ligamento venoso;(13)ligamentos triangulares.

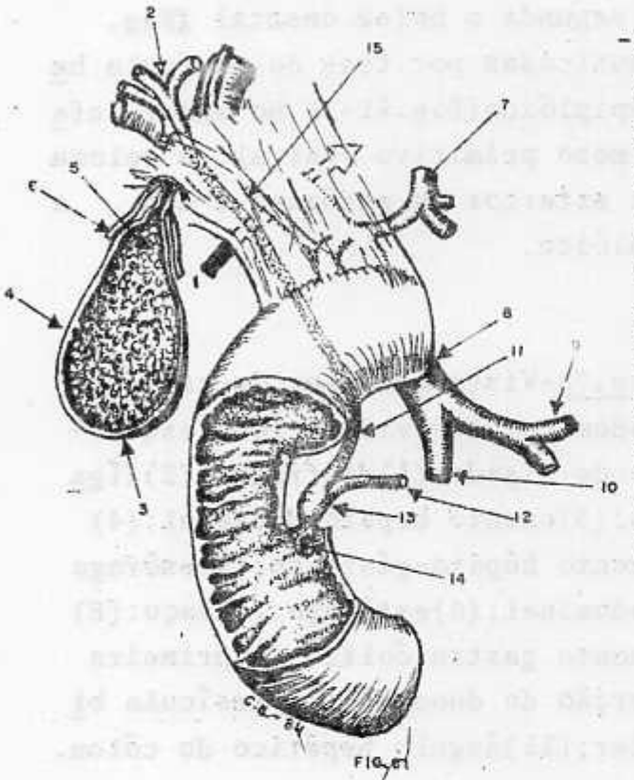


-Fig.81-Vias biliares:(1) seta do forame epiplóico;(2)pedículo hepatico;(3) fundo da vesícula biliar;(4)corpo da vesícula biliar;(5)colo da vesícula biliar;(6)art. cística;(7)tronco celíaco;(8)veia porta;(9)v.esplênica;(10)v.mesentérica superior;(11)ducto colédodo;(12)ducto pancreático principal;(13)ampola hépatopancreática;(14)papila maior;(15)omento hepato-duodenal.

-A bolsa omental(Fig.79),desta forma, é composta de uma cavidade parcialmente isolada, situada atrás do estômago, acima do mesocolo transverso(Fig.79-9), e limitada acima pelo fígado(Fig.79-1) e pelo diafragma.

-Algumas estruturas apresentam uma situação aparente intraperitonial,durante o desenvolvimento embrionário, entretanto após o complemento deste desenvolvimento, elas se tornam retroperitoniais, devido a coalescências peritoniais e serão tratadas como tal neste texto(por exemplo, os nºs 8, 12 da Fig.77).

C-Constituição

a-Estrutura:

-O peritônio é constituído por uma membrana serosa, cuja superfície é coberta por uma camada achatada de mesotélio e que secreta um fluido chamado líquido peritonial.

-Uma quantidade considerável de tecido conjuntivo frouxo,adere a lâmina parietal(Fig.77-3a) às fáscia musculares da parede abdominal, constituindo o tecido extraperitonial, cuja textura varia em diferentes regiões.Exceto na linha alba, o peritônio parietal é frouxamente aderido às paredes do abdomen e pode, portanto,ser facilmente descolado destas paredes. Também na superfície diafragmática é um pouco mais firme.

-Sua característica de distensibilidade é marcante, favorecendo aos aumentos viscerais fisiológicos ou ao acúmulo de líquido peritonial.Já a lâmina visceral(Fig.79-6)é bem aderida às vísceras, não sendo fácilmente destacável destas.

b-Vasos:

-A lâmina visceral é ricamente vascularizada por ramos provenientes da aorta abdominal como o tronco celíaco e as artérias mesentéricas e inferior.A lâmina parietal, embora menos vascularizada, recebe ramos de vasos da parede ântero-lateral do abdomen.

-As veias e linfáticos do peritônio visceral acompanham as artérias.

c-Nervos

-A inervação aferente do peritônio relacionada a dor, difere se o folheto é visceral ou parietal.O peritônio visceral é sensível à tração,o que não é bem característico na lâmina parietal que apresenta-se sensível a estímulos somáticos como tato, temperatura e esmagamento.Logo,enquanto a lâmina visceral apresenta receptores e fibras aferentes viscerais, o parietal recebe suprimento somático, provindos dos nervos frênicos, intercostais e toraco-lombares que inervam também as paredes.

D-Considerações funcionais

-O peritônio apresenta importante função de fixação visceral, logo, de seu desenvolvimento depende muitas vezes a topografia visceral.

-A intensa vascularização peritonial, particularmente do folheto visceral, é fundamental na reação às agressões. Ainda, no processo inflamatório e na cicatrização de lesões, esta vascularização é de extrema importância.Dependente também de sua intensa drenagens venosa e linfática, esta serosa mostra alto poder de absorção de fluídos acumulados na cavidade peritonial.É o caso das toxinas bacteriana que são prontamento absorvidas, mostrando que a peritonite infecciosa é altamente tóxica para o organismo.

-A diálise peritonial, terapia usualmente empregada, também utiliza estas características.

-A inervação do peritônio,dependendo do folheto estimulado, exteriorizará um quadro clínico(dor)onde encontraremos dor visceral pura ou somática, do tipo frênica, intercostal ou difusa e que ajudará na avaliação da progressão e severidade de uma enfermidade abdominal.

-O flúido peritonial, um compartimento orgânico, deverá ser mantido a um volume constante.O seu aumento anormal implicará na criação de novo espaço real(hidro-eletrolítico)que não poderá

deixar de ser considerado no balanço dinâmico da composição orgânica.

-Finalmente os recessos peritoniais,dependendo da natureza do que está sendo acumulado na cavidade e da posição do indivíduo, poderá acumular certos conteúdos e que certamente favorecerá o seu diagnóstico.

E- Malformação

- As malformações do peritônio são decorrentes de falhas nas rotações e coalescências de segmentos do tubo digestivo.

Formam-se assim, em variados graús, oclusões extrínsecas do sistema digestivo ou o aprofundamento de recessos anatômicos,favorecendo a formação de hérnias internas.

VII- Estômago

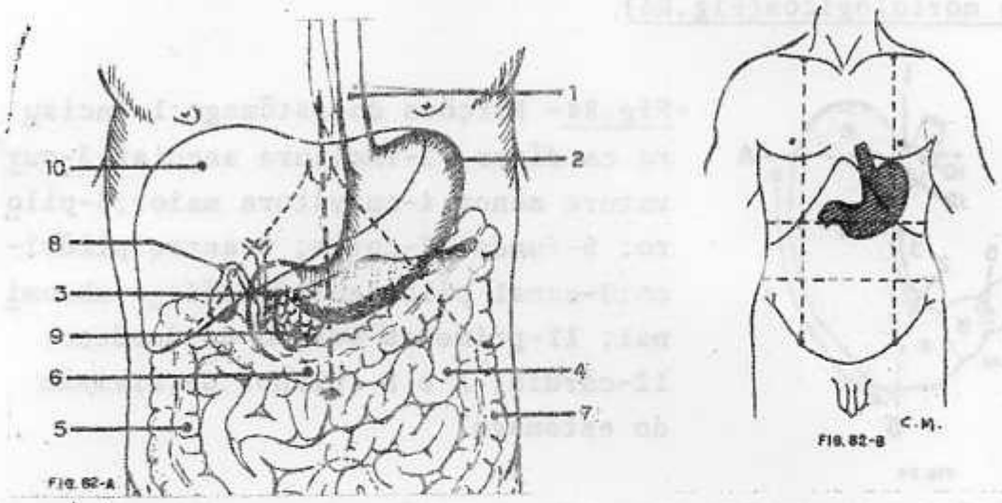


- Figura 82.A-1-esôfago; 2-estômago; 3-duodeno; 4-jejuno; 5-cólon ascendente; 6-colon transverso; 7-colon descendente; 8-vias biliares; 9-pâncreas; 10-fígado.
- Figura 82.B-Projeção do estômago, na superfície do abdome.

A- Situação e limites.

- O estômago(Fig.82.2) constitui um segmento dilatado do tubo digestivo onde se inicia verdadeiramente a digestão.Situa-se na cavidade abdominal, no andar supra-mesocólico, projetando-se nas regiões do epigástrio, umbilical e hipocôndrio esquerdo (Fig.82.B).
Limita-se acima com o esôfago(Fig.82.1),através de uma abertura chamada cárdia(Fig.84.12) e abaixo com a primeira porção do duodeno(Fig.84.11) através do piloro(Fig.84.5).

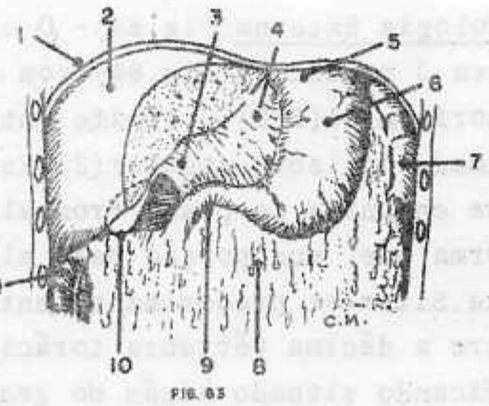


- Fig.83-Vista anterior da cavidade abdominal, removido o lobo esquerdo do fígado. 1-diafrágma; 2-fígado; 3-omento hépato-duodenal; 4-omento hépato-gástrico; 5-esôfago abdominal;6-es

tômago; 7-baço; 8-omento gastro-cólico; 9-primeira porção do duodeno; 10-vesícula biliar; 11-ângulo hepático do cólon.

Aspectos morfológicos(Fig.84)

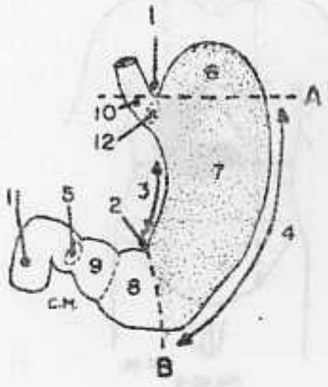


Fig. 84

-Fig.84- Porções do estômago:1-incisura cardíaca; 2-incisura angular;3-curvatura menor;4-curvatura maior;5-piloro; 6-fundo; 7-corpo; 8-antro pilórico;9-canal pilórico;10-esôfago abdominal; 11-primeira porção do duodeno; 12-cárdia; A e B- planos de divisão do estômago.

a- Comunicações e Dimensões (Fig.84): o estômago comunica-se com o esôfago através do cárdia(12) ou transição esôfago-gástrica e com o duodeno por intermédio do piloro(5).

b- Sua capacidade varia de 30ml aumentando gradualmente a 1000 ml na puberdade e 1500ml no adulto.

- O cárdia(12) ou transição esôfago-gástrica é um ponto mais fixo, situado a esquerda do plano mediano atrás da sétima cartilagem costal, a 2.5cm de sua articulação com o esterno, ficando ao nível, da décima primeira vértebra torácica. O piloro gastro duodenal(5) também pode ser determinado cerca de 1.2cm à direita do plano mediano, próximo a borda inferior da primeira vértebra lombar(plano transpilórico).Entre estes dois pontos mais fixos, o estômago é sujeito a variações de forma e posição, como veremos adiante. Seu comprimento médio é cerca de 25cm e sua largura de 12.5cm.

c- Forma-Posição-Morfologia Externa(Fig.84)- O estômago apresenta a forma de uma letra J maiuscula(Fig.84),com uma porção vertical(6-7) e outra horizontal(8-9).O limite entre elas é marcado por um sulco chamado incisura angular(2).Este segmento do tubo digestivo não se encontra no plano frontal mas em um plano oblíquo, de tal forma que, sua porção mais alta é mais posterior que a mais baixa,Situa-se predominantemente a esquerda do plano mediano, entre a décima vértebra torácica e segunda ou terceira lombar, ficando situado atrás do gradil costal esquerdo.

- Apresenta duas paredes:anterior e posterior, que se unem à direita na pequena curvatura(3) e à esquerda na grande curvatura (4).Ambas as curvaturas estendem-se da junção esôfago-gástrica até o piloro gastro-duodenal.

- Na pequena curvatura(3), na junção das partes vertical e horizontal, situa-se a incisura angular(2), anteriormente referida.Na junção da grande curvatura(4) com a parede esquerda do esôfago, encontramos a incisura cardíaca(4).Esta incisura apresenta um ângulo bem mais agudo do que a incisura angular. Na junção com o esôfago, o estômago apresenta um orifício chamado cárdia, situado na altura da décima primeira vértebra torácica e na junção com o duodeno, existe um canal chamado pilórico.

d- Divisão(Fig.84): a divisão do estômago é realizada segundo dois planos, perpendiculares ao maior eixo gástrico.O primeiro(A) passa ao nível da junção esôfago-gástrica-cárdia e o segundo na incisura angular(B), cruzando perpendicularmente a grande curvatura.Fica então dividido em três regiões: fundo (6), corpo(7) e região pilórica(9-8), de cima para baixo. A região pilórica (9-8) é ainda sub-dividida em antro pilórico(8) e canal pilórico(9).Este canal pilórico constitui um estreitamento da luz do tubo digestivo, circundado pelo piloro(5),sendo portanto região do estômago. O antro é a porção mais dilatada e que vai se constituir no local de maior poder contrátil do estômago.

e- Variações de Forma e Posição(Fig.85.A-B-C-D): estando o estômago fixo em suas extremidades, fica sujeito a modificações normais de forma e de posição.Dentre os fatores que determinam estas alterações estão:(1) decúbitos: na posição supina o estômago desloca-se posterior e superiormente; o inverso ocorre no decúbito ventral.(2)Postura: na posição ereta, tende a torna-se mais verticalizado(Fig.76-B) e atingir níveis mais baixos na cavidade.(3) Respiração: na inspiração, com descida das hemicúpulas diafragmáticas, o estômago atinge níveis mais baixos.O inverso ocorre na expiração.(4) Conteúdo: dependendo do grau de repleção, a forma e posição gástricas são alteradas. No enchimento, tende a tornar-se mais verticalizado e mais caudalmente situado.No esvaziamento ocorre o inverso.(5) Tônus: na contração peristálica ou no relaxamento receptivo , mudam da mesma forma, a posição e a forma.

f- Anatomia Radiológica (Fig.85-A-B-C-D): radiograficamente, podemos estudar o estômago, utilizando radiografias simples de abdome e contrastadas.Estas últimas são realizadas após ingestão de uma solução radiopaca, como observamos no estudo do esôfago.Para maiores informações a avaliação é feita seriográficamente.

- Na radiografia simples de abdome, só evidenciamos a presença ou não de gás na luz gástrica. Este gás se acumula no fundo, se o indivíduo estiver em pé ou sentado. Caso contrário ele irá se deslocar para outras áreas. O aparecimento deste gás vai ainda depender da sua quantidade e vai constituir a chamada câmara de ar do estômago. Em torno de 50ml é bem visível nas radiografias. Na seriografia (contrastada) estudamos a situação, posição, forma e suas variações, paredes e curvaturas regiões do estômago, ângulos, contornos, contrações musculares e relaxamentos, permeabilidade gástrica (trânsito), sincronismo funcional e pregas da mucosa (neste caso utiliza-se a técnica do duplo contraste).

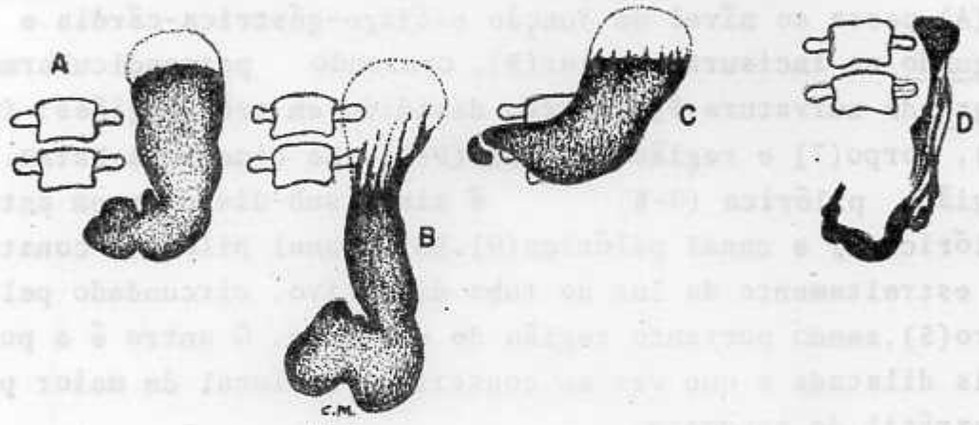

FIG. 85

- Fig.85-Anatomia radiológica mostrando as várias formas e posições que o estômago adquire. A-em forma de J; B-verticalizado; C-transverso; D-relevo mucoso (duplo contraste).
- A arteriografia seletiva do tronco celíaco é mobilizada em certas situações para melhor avaliação. A esplenoportografia analisa a circulação tributária do sistema porta. A cinerradiografia complementa este exame (seriográfico) oferecendo maior dinamismo (Fig.85)

g- Relações Anatômicas: o estômago apresenta relações com: diafrágma (Fig.83.1) parede tóraco-abdominal, lobo esquerdo do fígado (Fig. 86.1) e cólon transverso (Fig.88.3) (anteriormente); diafrágma, glândula supra-renal esquerda, rim esquerdo (Fig.86.12), bolsa omental (Fig.86.4, Fig.88.8 e Fig.87), corpo do pâncreas (Fig.86.8, Fig. 88.4 e Fig.87.4) e baço (Fig.87.3) (posteriormente); mesocólon transverso e cólon transverso (Fig.88.3.9 e Fig.87.5) (inferiormente).

h- Meios de Fixação: quase inteiramente envolvido pelo peritônio visceral, exceto na área nua onde existe uma reflexão peritonial formando uma reflexão que auxilia na fixação do estômago ao músculo diafrágma.

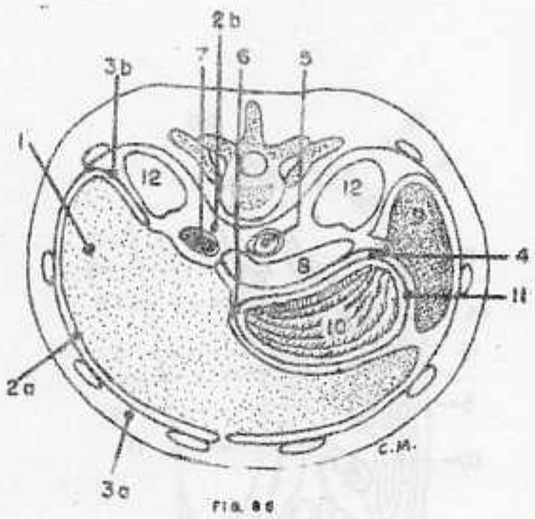


-Fig.86-Corte transverso do abdome: 1- fígado; 2a-cavidade peritonial; 2b-região retroperitonial; 3a-peritônio parietal anterior; 3b-peritônio parietal posterior; 4-bolsa omental; 5-aorta;6-omento hépato-gástrico; 7-v.cava inferior; 8-pâncreas; 9-baço;10-estômago; 11-peritônio visceral; 12-rins.

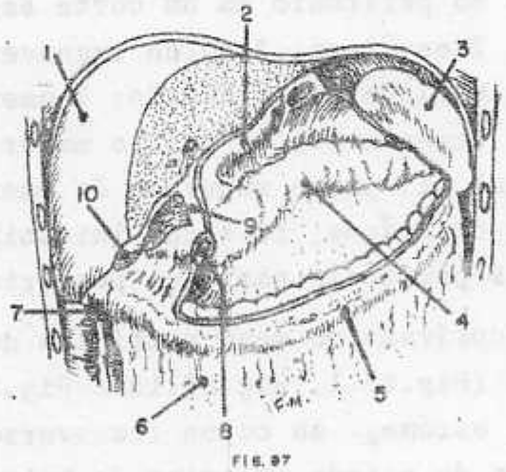


-Fig.87-Vista da bolsa omental.Foram removidos lobo esquerdo do fígado e estômago: 1-fígado; 2-lobo caudado; 3-baço; 4-pâncreas(por trás do peritônio); 5-cólon transverso; 6-omento gástrócolon;7-angulo hepático do cólon; 8-duodeno; 9-omento hépato-duodenal;10-vesícula biliar; 11- esôfago.

-Apresenta ainda em sua curvatura menor um omento que une esta parte à face inferior do fígado, omento hépato-gástrico(Fig.83.4) ou omento menor.Este omento deriva do meso primitivo ventral e constitui a parede anterior da bolsa omental.

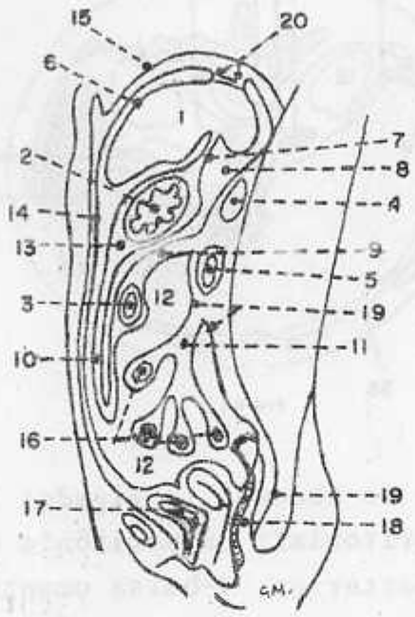


FIG. 88

- Fig.88-Comportamento do peritônio em um corte sagital mediano do tronco. 1-fígado; 2-estômago; 3-cólon transverso; 4-pâncreas; 5-duodeno; 6-peritônio visceral do fígado; 7-omento menor;8-bolsa omental;9-músculo transverso; 10-omento maior; 11-mesentério; 12-cavidade peritonial; 13-parte superior do omento maior;14-peritônio parietal; 15-diafrágma; 16-alças intestinais; 17-bexiga urinária; 18-reto; 19-peritônio parietal posterior.

- Na curvatura maior, derivado do meso primitivo dorsal, vemos o omento gástro-cólico (Fig.83.1, Fig.88.10 e Fig.87.6)ou omento maior, que conecta o estômago ao cólon transverso.Este omento participa da formação da parede anterior da bolsa omental (Fig. 87).Além destas projeções peritoniais, o estômago fixa-se ao baço(Fig.83.7) pelo omento gástro-esplênico e ao diafrágma(Fig. 83.1)(na área nua) pelo meso gastro-frênico.Esta reflexão na área nua leva a formação do recesso sub-frênico esquerdo.
- Além das projeções peritoniais, os elementos vasculares e nervos auxiliam como meios de fixação, assim como as fixações da junção esôfago-gástrica (Fig.83.5) e da junção gástro-duodenal (Fig.83.9),a pressão da cavidade tóraco-abdominal e as proximidades de

vísceras.

C- Constituição:

a- Estrutura

a1-Mucosa(Fig.89 e Fig.90.A-1) Macroscopicamente, a mucosa gástrica apresenta pregas espessas, tortuosas e distribuidas em vários sentidos(no fundo),longitudinalmente no corpo e região pilórica. São mais finas e retilíneas na pequena curvatura, onde se parecem com as do esôfago.

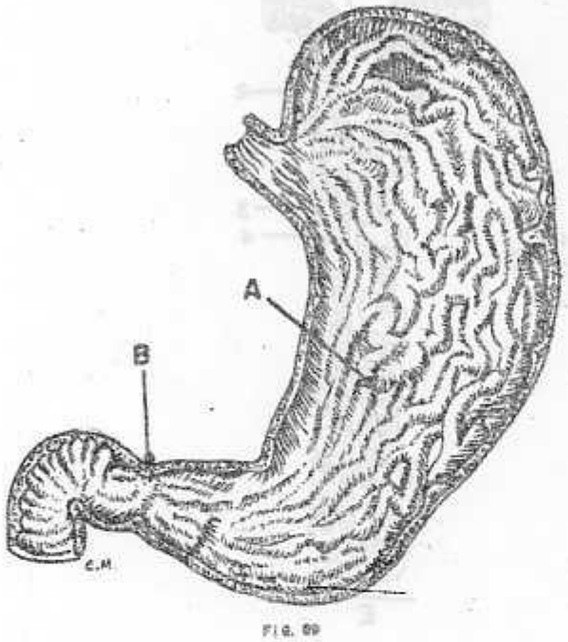


-Fig.89-Constituição interna do estômago.A- prega da mucosa gástrica; B-piloro.

O epitélio do estômago é do tipo cilíndrico simples e suas células de revestimento apresentam microvilosidades que aumentam a superfície de contato com o alimento.A maior parte das glândulas da mucosa abrem-se em depressões desta mucosa chamadas fovéolas gástricas (Fig.90.B-1).

a2-Na lâmina própria da região cárdica (Fig.90) encontramos glândulas tubulares (glandulas cárdicas)secretante de muco.No fundo e corpo(Fig.90.E e Fig.90.C) as glândulas da mucosa(nas fovéolas) apresentam uma disposição também tubular com duas regiões:colo e base. Nestas fovéolas(E-1) observam-se quatro tipos celulares: células epiteliais de revestimento(E-2), células parietais(E-3 e C-2) e principais (E-4 e C-3) e células mucosas do colo(C-1). As células concentram-se em algumas partes da glândulas.As células epiteliais superficiais situam-se próximas a abertura da fovéola na luz do estômago.As parietais encontram-se na altura do colo, próximas às células mucosas. As células principais,produtoras de zimogenio localizam-se na base, sendo as mais profundas. As glândulas pilóricas(Fig.90.D) mais curtas que as do corpo e

fundo, são mais espiraladas e apresentam além do tipo de células mucosas (Fig.90.D3) um tipo especial, chamado células G (Fig.90. D-4) pertencente ao sistema êntero-endócrino.

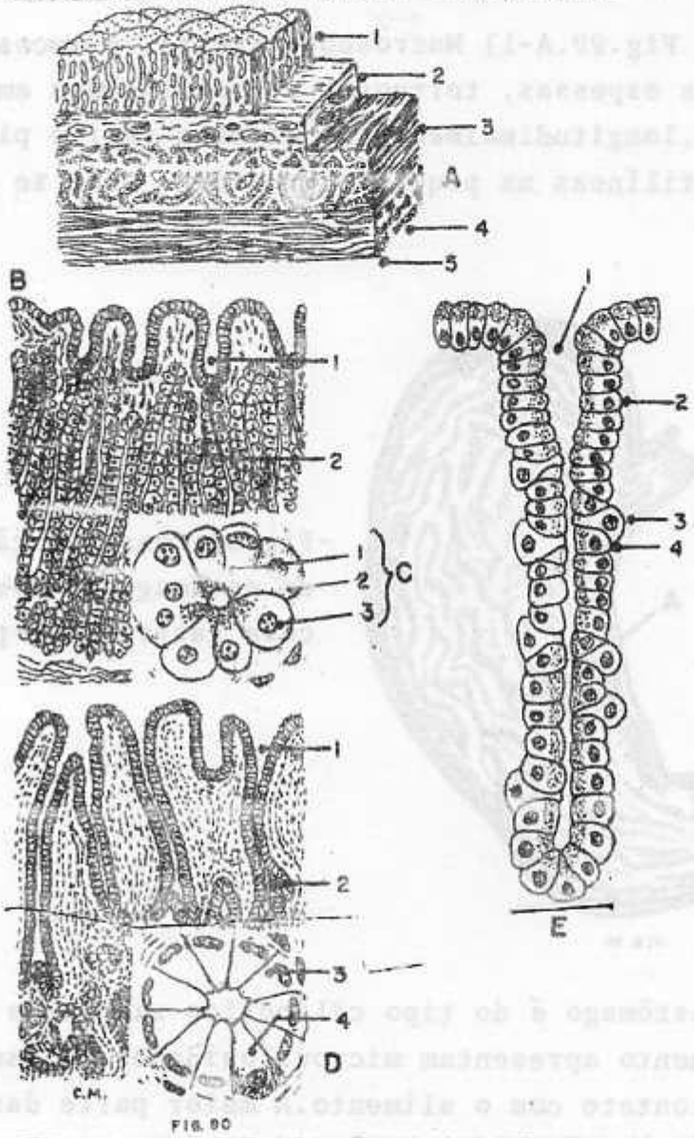


- Fig.90-A-Estratigrafia da parede de estômago: 1-mucosa; 2-sub-mucosa; 3-muscular(circular interna); 4-muscular(longitudinal externa; 5-serosa. B-corte histológico da parede do estômago: 1-fóveolas; 2-glândulas abrindo-se nas fovéolas; C-maior aumento de um corte transverso de uma fovéola: 1-célula mucípara; 2-célula parietal; 3-célula principal. D-fovéola da região pilórica com grande aumento de um corte da fovéola, mostrado abaixo: 1 e 2-luz da fovéola; 3-célula mucípara; 4-célula G.E-esquema de uma fovéola fúndica: 1-luz da fovéola: 2-célula de revestimento;3-célula parietal; 4-célula principal.

a3- A sub-mucosa(Fig.90.A-2) é ricamente vascularizada e apresenta algumas glândulas do tipo mucoso.Nesta camada encontramos o plexo neural sub-mucoso.

a4- As camadas musculares (Fig.90.A e Fig.91) do estômago, longitudinal externa (Fig.90.A-4 e Fig.91.1) e circular interna(Fig.90.A-3 e Fig.91.2) dispõe-se da mesma forma que a do restante do tubo digestivo. Aparece entretanto uma camada oblíqua(Fig.91.3)mais interna, que origina-se na incisura cardíaca e desloca-se em direção ao corpo.As camadas musculares do estômago, particularmente a circular, mostra uma disposição característica na região pilórica para formar o piloro gastro-duodenal. Em um corte da parede gástrica observa-se um maior espessamento da muscular nesta região. O plexo mio-entérico situa-se entre as camadas longitudinal e circular.

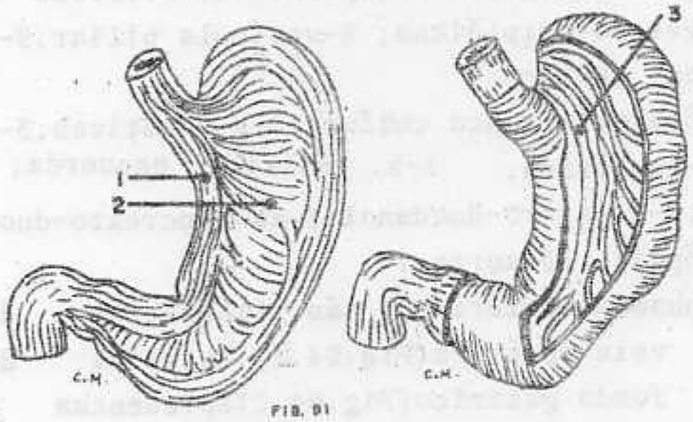


-Fig.91-Musculatura do estômago. 1-camada longitudinal;2-camada circular; 3-camada oblíqua.

a5- A serosa (Fig.90.A-5) é representada pelas lâminas viscerais do peritônio, exceto na face póstero-superior, onde encontramos a área nua.

b- Vasos

b1- As artérias(Fig.92 e 93) nutridoras do estômago provém do tronco celíaco(Fig.92.2 e Fig.93.1),ramo da aorta(Fig.92.12). Na curvatura menor vemos as artérias gástricas direita(Fig.92.6 e Fig.93.5) e esquerda(Fig.92.4 e Fig.93.3), ramos das artérias hepática comum(Fig.92.3 e Fig.93.2)e tronco celíaco(Fig.92.2 e Fig.93.1), respectivamente.Grande parte da grande curvatura é irrigada pelas artérias gastroepiploicas(Fig.92.7 e Fig.93.6) direita e esquerda, ramos da a.gastroduodenal(Fig.93.7) e esplênica(Fig.92.5 e Fig.93.4) respectivamente.A região da grande curvatura relativa ao fundo do estômago é irrigada por ramos curtos da artéria esplênica.As arcadas das gástricas e das gastroepiploicas formam uma intensa rede anastomótica em volta do estômago, nutrindo-o permitindo sua dinâmica funcional(Fig.93).

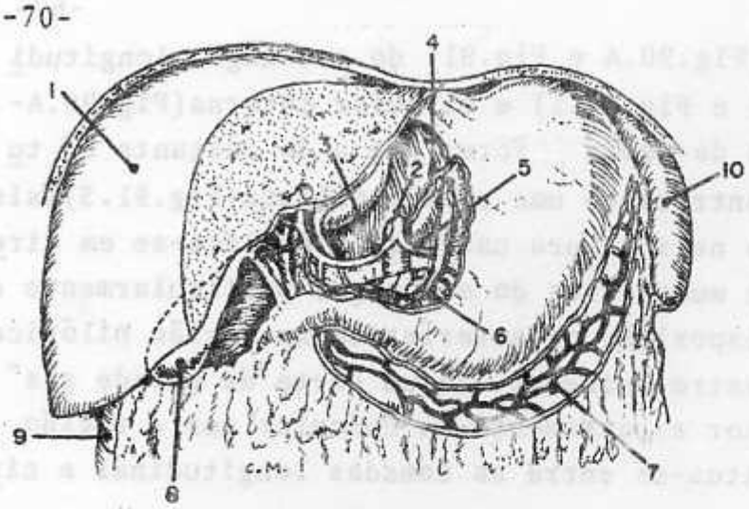


FIG.92

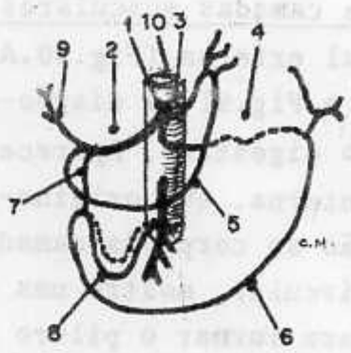


FIG.93

- Fig.92-Vascularização do estômago. 1-fígado; 2-tronco celíaco; 3-a.hepática;4-a.gástrica esquerda;5-a.esplênica;6-artérias gástricas; 7-artérias gastro-epiplóicas; 8-vesícula biliar;9-ângulo hepático do cólon; 10-baço.
- Fig.93-Artérias do estômago.1-tronco celíaco;2-a.hepáticas;3-a.gástrica esquerda; 4-esplênica; 5-a. gástrica esquerda; 6-aa.gastro-epiplóicas;7-a.gastro-duodenal;8-aa.pancreato-duodenais;9-a.hepática própria; 10-aorta.

b2- As veias(Fig.94)acompanham as artérias e são tributárias da veia hepática(Fig.94.5).As veias do fundo gástrico(Fig.94.2)apresentam anastomose com a circulação venosa do esôfago(Fig.94.1)funcionando também como via colateral do sistema porta.Deveremos estudar os capítulos de fígado, esôfago e intestino para completar esta circulação venosa.

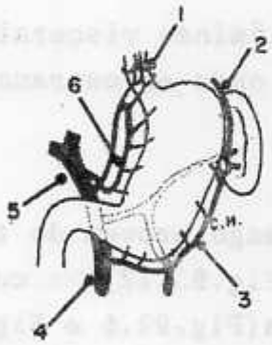


FIG.94

-Fig.94-Veias do estômago.1-vv.esofageanas inferiores;2-veias gástricas curtas;3-vv.gastro-epiplóicas;4-v.mesentérica superior; 5-v.porta;6-vv.gástricas

b3- Os linfáticos do estômago (Fig.95) distribuem-se a partir da mucosa em direção às curvaturas maior e menor e os coletores são divididos nas cadeias:gástricas superior(3)e inferior(4),justa-cardíacas(1) e gastro-esplênicas (2).Por fim a linfa é carreada para o ducto linfático.

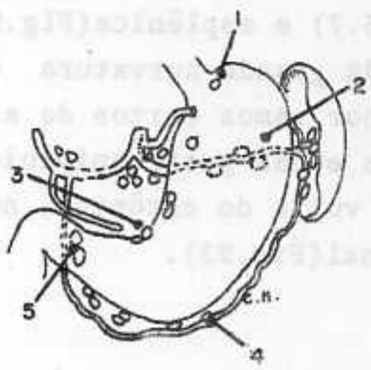


FIG.95

-Fig.95-Linfáticos do estômago.1-cadeia justa-cárdica;2-cadeia pancreato-esplênica; 3-cadeia

gástrica superior; 4-cadeia gástrica inferior; 5-cadeia pilórica.

c- Nervos(Fig.s96 e 97)

- Os nervos apresentam componentes aferente e eferente.A inervação aferentes fisiológica é realizada pelos nervos vagos(Fig. 96.1 e Fig.97.1),enquanto a inervação nociceptiva é conduzida pelo plexo celíaco(Figs.97.5) e nervos esplâncnicos torácicos, penetrando nos segmentos T8 a T10 da medula espinhal.
- A inervação motora e a secreção gástrica são comandadas por fibras eferentes dos nervos vagos, enquanto a inervação simpática, provinda do plexo celíaco, é importante na regulação do fluxo sanguíneo gástrico e na abolição das atividades motoras.

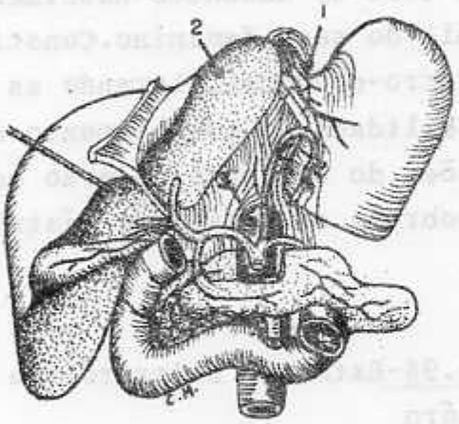

FIG. 96

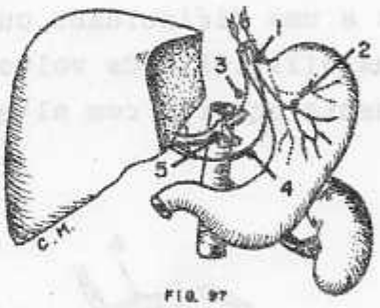

FIG. 97

- Fig.96-Inervação do estômago: 1-nervos vagos; 2-lobo esquerdo do fígado; 3-plexo celíaco.
- Fig.97-Inervação do estômago: 1-nervos vagos; 2-nervos gástricos; 3-ramo celíaco; 4-ramo hepático; 5-plexo celíaco.

D- Considerações Funcionais

- O estômago apresenta-se como um local onde se inicia a digestão, a secreção enzimática e a absorção de alimentos.Sua vascularização abundante acompanha esta intensa atividade digestiva.Suas glândulas secretam o sulco gástrico onde destacamos o ácido clorídrico, produzido pelas células parietais, que mantém o pH intraluminal.As células principais, secretam o pepsinogênio que uma vez ativado em pH ótimo, atua na degradação das proteínas.Destacamos ainda a produção do fator intrínseco pelas células parietais, importante na absorção intestinal da vitamina B12.

-A motilidade gástrica e o mecanismo pilórico são comandados por vias neural e humoral.Esta última é mediada principalmente pela gastrina, um hormônio gastro-intestinal produzido pelas células G da região pilórica.

Também a secreção apresenta-se sob comando neural e humoral. O estímulo vagal determina aumento da motilidade,abertura do canal pilórico e aumento da secreção gástrica.

A aborção gástrica é dependente da sua vascularização.

E- Malformações

- A estenose hipertrófica do piloro é a mais frequente das malformações do estômago com cerca de um caso em duzentos nascimentos de crianças do sexo masculino e mil do sexo feminino.Constitui se em um espessamento do piloro gastro-duodenal, levando as crianças a uma dificuldade ou impossibilidade no esvaziamento do estômago(fig.98). Os volvos e torções do estômago poderão ocasionalmente ocorrer com alterações sobre o esvaziamento gástrico.

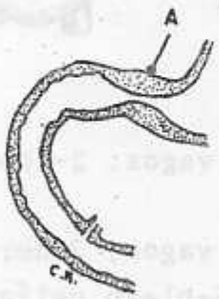

FIG. 98

Fig.98-Estenose hipertrófica do pilóro

VII-DUODENO

A- Situação e Limites(Fig.99)

O duodeno constitui-se na primeira porção do intestino delgado situa-se, acolado, à parede posterior da cavidade abdominal, ao nível da primeira a terceira vértebras lombares.

Excetuando-se a primeira porção, as demais localizam-se atrás do peritônio parietal posterior, sendo consideradas retroperitoniais, a despeito de sua origem embrionária.

Acompanha a curvatura da coluna lombar, ficando parcialmente a direita parcialmente a esquerda.A maior parte do duodeno situa-se no andar infra-mesolólico.Limita-se oralmente com o estômago(Fig.100.1) e aboralmente com o jejuno(Fig.100.3),limitando pelá flexura duodeno-jejunal.

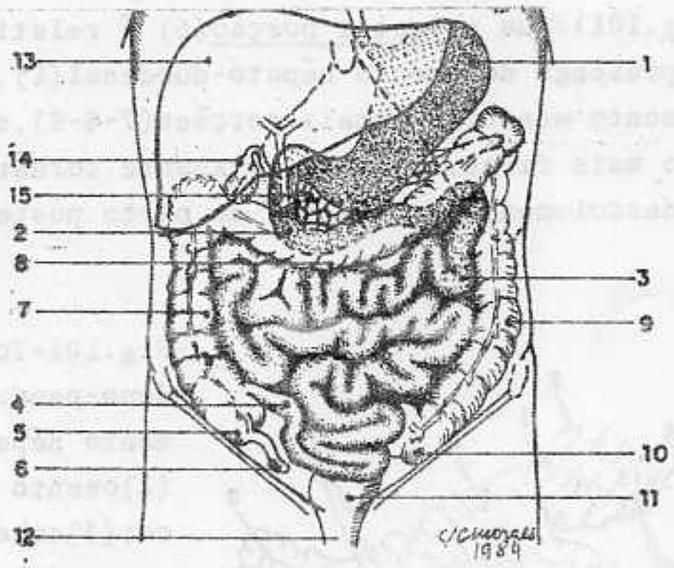


FIG. 99

- Fig.99-1-estômago; 2-duodeno; 3-jejuno; 4-íleo; 5-ceco;6-apêndice; 7-cólon ascendente; 8-cólon transverso; 9-cólon descendente; 10-cólon íleo-pélvico; 11-reto; 12-canal anal; 13-fígado;14-vias biliares; 15-pâncreas.

B- Aspectos Morfológicos

a- Forma(Fig.100):Apresenta a forma de um arco de concavidade para a esquerda, onde a primeira porção é a mais anterior, devido a sua situação oblíqua.A abertura deste arco é melhor observada pela direita e obliquamente.

b- Comprimento(fig.100):Apresenta cerca de 25cm de comprimento,sendo a mais curta porção do intestino delgado,Estende-se a partir

do piloro(9) para a direita cerca de 5cm, a partir do qual torna-se vertical(7) por 8 a 10cm.Daí dirige-se para a esquerda e para cima até terminar na altura da flexura duodeno-jejunal(11).

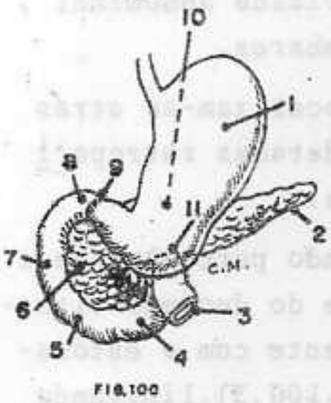

FIG.100

-Fig.100-Relações anatômicas do estômago e duodeno:(1) estômago(2) cauda do pâncreas; (3)jejuno;(4) porção ascendente do duodeno (5) porção transversa do duodeno;(6) cabeça do pâncreas;(7)porção vertical do duodeno; (8)porção superior do duodeno;(9) piloro ; (10)corpo do pâncreas;(11)flexura duodeno-jejunal.

c-Mobilidade(Fig.101):Sua primeira porção(6) é relativamente móvel devido a presença do omento hépato-duodenal(1),isto é,a parte livre do omento menor.As demais porções(7-8-9),sendo retroperitoniais, são mais fixas, podendo novamente tornarem-se móveis se houver um descolamento artificial da parte posterior

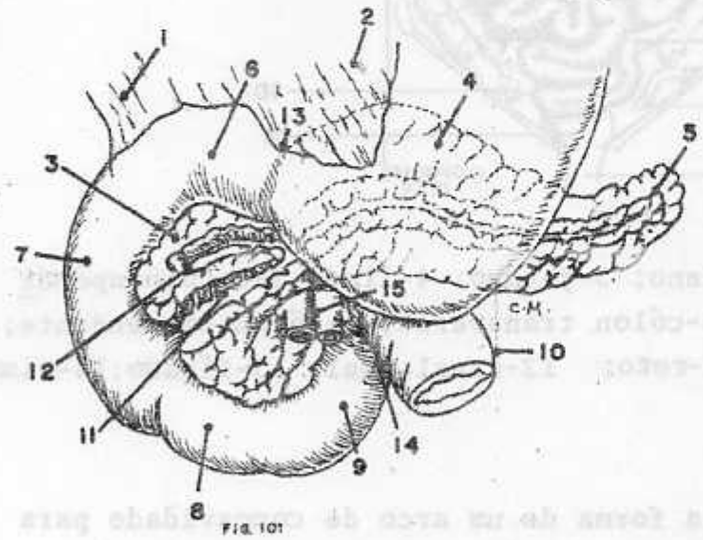

FIG.101

-Fig.101-Topografia duodeno-pancreática:(1) omento hépato-duodenal; (2)omento hepatogástrico;(3)cabeça do pâncreas;(5)cauda do pâncreas;(6)porção superior do duodeno;(7)porção vertical do duodeno;(8) porção transversa do duodeno;(9)porção ascendente do duodeno;(10)jejuno;(11) ducto pancreático principal;(12)ducto pancreático accessório;(13)piloro;(14) flexura duodeno-jejunal;(15)vasos mesentéricos superiores.

d- Divisão(Fig.101):O duodeno divide-se em quatro porções:a primeira, porção superior(6), situa-se a partir do piloro(13)até a flexura duodenal superior, a direita da primeira vertebra lombar.

A segunda, porção vertical(7), situada a direita da coluna, termina na flexura inferior ao nível da terceira vertebra lombar. Daí forma-se a terceira, porção transversa(8), que termina na altura do cruzamento dos vasos mesentéricos superiores. Esta porção cruza a linha média do nível da terceira vértebra lombar. Finalmente a quarta, porção ascendente(9), a partir daí desloca-se até a flexura duodeno-jejunal(14), situada a esquerda da linha média, ao nível da borda superior da segunda vértebra lombar.

e- Relações Anatômicas(Fig.100)-As relações anatômicas são variadas.

- A porção superior(Fig.101-6 e fig.102-A) relaciona-se com o forame epiploico(Fig.102-1)e os elementos do pedículo hepático(Fig. 102-2)posterior e superiormente. Com a vesícula biliar(Fig.102-3) o lobo quadrado do fígado, anteriormente. Com a cabeça do pâncreas (Fig.101-3), inferior e posteriormente.
- Porção vertical(Fig.101-7 e Fig.104-C) apresenta relação com o lobo direito do fígado, mesocolo transverso(Fig.103-3), cólon transverso(Fig.103-6), vesícula biliar(Fig.101-3)e jejuno, anteriormente. Posteriormente com o rim direito, os elementos do pedículo renal direito, veia cava inferior. Medialmente com a cabeça do pâncreas(Fig.101-3)e a desembocadura das vias biliar(Fig.102-11) e pancreática(Fig.102-12). Lateralmente com a flexura cólica direita.

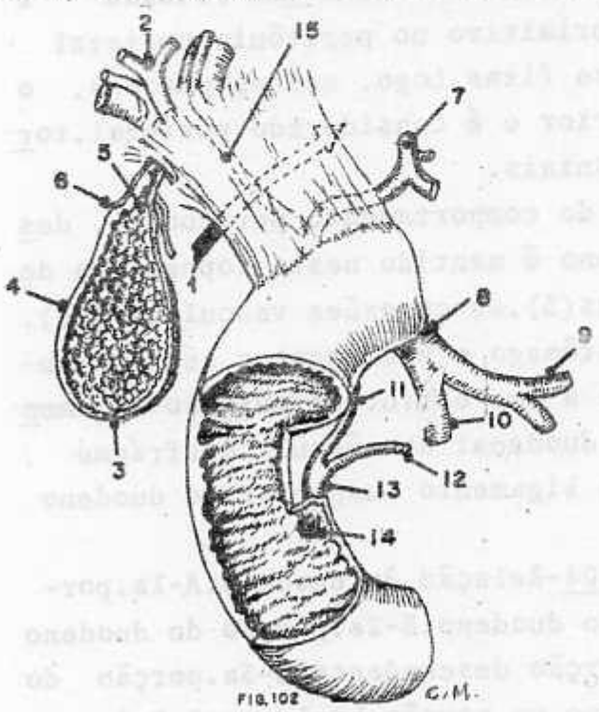


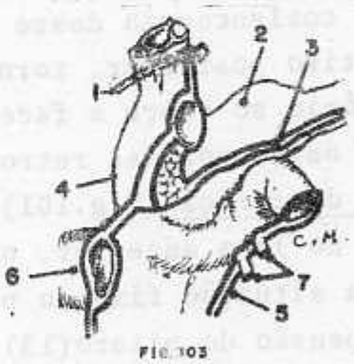


-Fig.103-Topografia duodenal: (1) forame epiplóico; (2)pâncreas(3)raiz do mesocolo transverso; (4)duodeno; (5)raiz do mesentério; (6)cólon transverso; (7)vasos mesentéricos superiores.

- Figura 102-Vias biliares:(1)seta do forame epiplóico; (2)pedículo hepático; (3) fundo da vesícula biliar; (4)corpo da vesícula biliar; (5)cólon da vesícula biliar; (6) art. cística; (7)tronco celíaco; (8) veia porta; (9)v.esplênica; (10) v.mesentérica superior; (11)ducto co

lédoco;(12) ducto pancreático principal;(13)ampola hepatopancreática;(14) papila maior;(15) omento hépato-duodenal.

- Porção transversa(Fig.101-8 e Fig.104-1):apresenta relações com os vasos mesentéricos superiores(Fig.103-7) e a raiz do mesentério(Fig.103-3) (anteriormente).Posteriormente com ureter direito, músculo psoas maior direito, vasos testiculares direitos , veia cava inferior e aorta,Superiormente com a cabeça e corpo do pâncreas(Fig.103-2)
- Porção ascendente: (Fig.101-9 e Fig.104-E), relaciona-se com o tronco simpático esquerdo, psoas maior esquerdo, pedículo renal esquerdo e veia mesentérica inferior(posteriormente).Na sua borda direita situa-se a extremidade da raiz do mesentérico(Fig. 103-5) e a sua esquerda o rim e o ureter esquerdos.Anteriormente vemos o cólon transverso(Fig.103-6) e o seu mesocolo(Fig.103-3).

f- Comportamento do Peritônio(Fig.103):O peritônio envolve a face anterior e posterior da porção superior do duodeno(4),limitando atrás o forame epiplóico(1).Esta porção, portanto, situa-se na região intraperitonial.Entretanto, as demais porções,que na fase embrionária encontravam-se envolvidas pelo meso primitivo dorsal à parede posterior do abdomen, sofreram uma rotação e houve coalencência deste meso primitivo no peritônio parietal primitivo posterior, tornando-se fixas.Logo, nessas porções, o peritônio só cobre a face anterior e é considerado parietal,tornando estas porções retroperitoniais.

g- Meios de fixação(Fig.101):Além do comportamento peritonial, descrito no ítem anterior, o duodeno é mantido nesta topografia devido a situação fixa do pâncreas(3),as conexões vasculares(15), a suspensão do piloro(13) no estômago e nos omentos hépato-gástrico(2) e hépato-duodenal(1) e a uma estrutura,musculo-ligamentar,que prende a última porção duodenal ao músculo diafrágma , chamado de músculo de Treitz ou ligamento suspensor do duodeno (Fig.104-3)

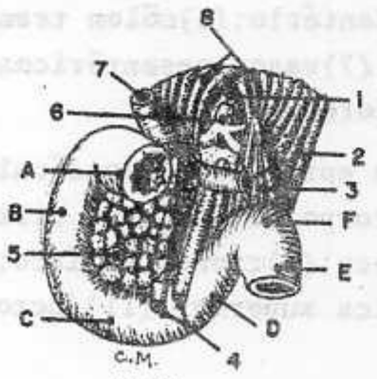

FIG. 104

-Fig.104-Relação do duodeno.A-1a.porção do duodeno;B-2a.porção do duodeno ou porção descendente;C-3a.porção do duodeno ou porção horizontal;D-4a.porção do duodeno ou porção ascendente ; E-jejuno;F-ângulo duodeno-jejunal.1-a. aorta;2-veia esplênica;3-músculo de Treitz ou ligamento suspensor do duodeno;4-a.e v.mesentéricas superiores; 5-cabeça do pâncreas;6-tronco celíaco;

7-veia porta; 8-músculo diafrágma.

h- Superfície interna(Fig.105 e Fig.106) a mucosa da primeira porção mostra-se, macroscopicamente, lisa, o que a diferencia das demais. A mucosa das porções seguintes apresenta-se com um pregueamento circular o que permite aumentar a superfície de contato com o alimento. Na mucosa da borda medial da porção vertical do duodeno, observa-se macroscopicamente, duas elevações: uma inferior, chamada papila maior do duodeno(14), e outra superior, papila menor(16). A papila maior(14) é o local onde se encontra o óstio da desembocadura da via bilio-pancreática principal(17), enquanto que a menor (16), o óstio de desembocadura do ducto pancreático accessório(15).

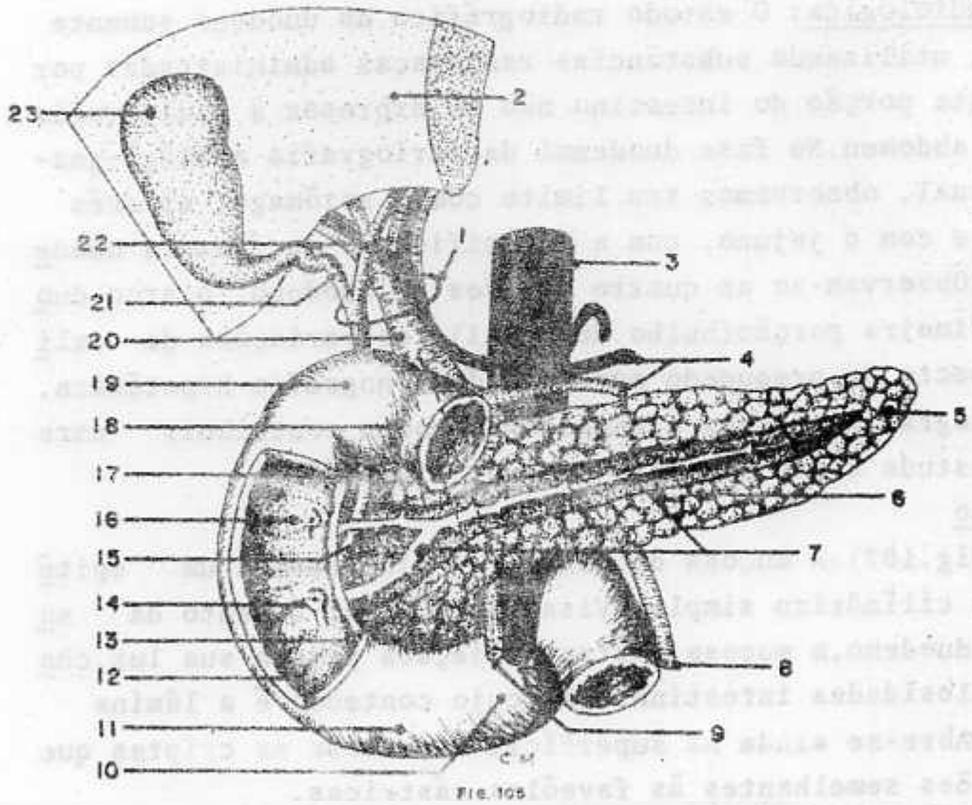


-Fig.105-Face anterior do duodeno e pâncreas ressecadas longitudinalmente. 1-pedículo hepático; 2-porção do fígado; 3-a.aorta; 4-a. e v.esplênicas; 5-cauda do pâncreas; 6-corpo do pâncreas; 7-conduto pancreático principal ou de Wirsung; 8-veia mesentérica inferior; 9-a. e v. mesentéricas superiores; 10-4a. porção do duodeno ou porção ascendente; 11-3a.porção do duodeno ou porção horizontal; 12-2a. porção do duodeno, dissecada pela sua parede anterior; 13-cabeça do pâncreas; 14-carúncula maior ou papila inferior; 15-conduto pancreático accessório ou de Santorini; 16-carúncula menor ou papila superior; 17-conduto coledoco; 18-piloro; 19-1a.porção do duodeno; 20-v. porta; 21-conduto cístico; 22-conduto hepático; 23-vesícula biliar.

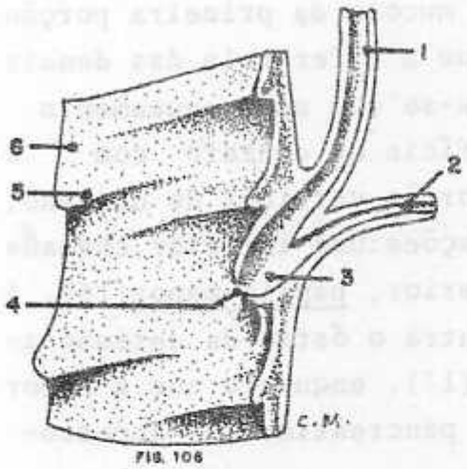

FIG. 106

-Fig.106-Secção da parede duodenal e da ampola de Vater.1-conduto colédoco;2-conduto pancreático principal ou de Wirsung; 3-cavidade da ampola de Vater; 4-orifício da ampola de Vater; 5-válvula conivente;6-face interna da 2a.porção do duodeno ou porção descendente.

i- Anatomia Radiológica: O estudo radiográfico do duodeno somente é possível, utilizando substâncias radiopacas administradas por via oral.Esta porção do intestino não se expressa à radiografia simples do abdomen.Na fase duodenal da seriografia esofágo-gastro-intestinal, observamos seu limite com o estômago, através do piloro, e com o jejuno, com a identificação da flexura duodeno-jejunal.Observam-se as quatro porções do duodeno, o arco duodenal da primeira porção(bulbo duodenal), as variações de calibre e o aspecto do pregueado mucoso.A duodenografia hipotônica, a cinerradiografia aliadas a endoscopia podem contribuir para um melhor estudo deste segmento do tubo digestivo.

C- Constituição

a- Estrutura(Fig.107):A mucosa duodenal(1-3-4)apresenta um epitélio do tipo cilíndrico simples.Visando um maior aumento da superfície o duodeno,a mucosa mostra projeções para a sua luz,chamadas de vilosidades intestinais(1),cujo conteúdo é a lâmina própria(3).Abre-se ainda na superfície da mucosa as criptas que são depressões semelhantes às faveólas gástricas.
As microvilosidades celulares, criam um outro nível de aumento de áreas epiteliais.

- Além de células epiteliais de revestimento(Fig.108-2)e de células mucíparas(Fig.108-3),o duodeno apresenta glândulas na lâmina própria(Fig.111-3)e na sub-mucosa(Fig.107-5).
- Na sub-mucosa(Fig.107-5)as glândulas são características do duodeno e são chamadas de glândulas de Brunner(Fig.107-2)e sua secreção é lançada no fundo das criptas.
- Na lâmina própria(Fig.107-3), as glândulas(criptas de Lieberkhun) apresenta células de Paneth(Fig.107-5),situadas profundamente.Dispostas entre estas células,encontramos as células argentafins que pertencem ao sistema entero-endócrino(Fig.108-4).O plexo sub-mucoso de Meissner também está aí presente(Fig.112-5).

- As camadas musculares (Fig.107-6-7)dispõem-se da mesma forma que no restante do sistema digestivo,apresentando entre elas o plexo mioentérico(Fig.116-4).
- Na face medial da porção vertical do duodeno, a musculatura lisa continua-se, por uma certa extensão,com a musculatura da terminação da via bilio-pancreática.

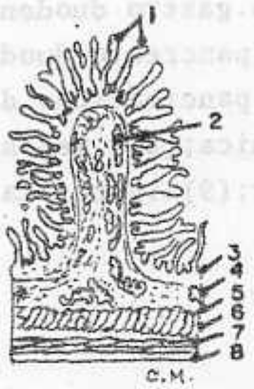


FIG.107

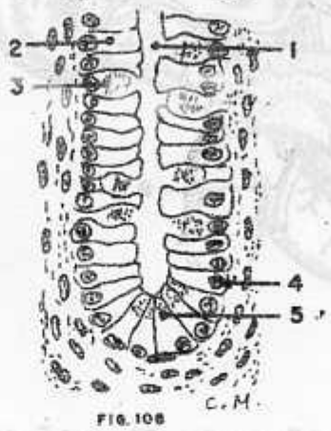


FIG.108

- Fig.107-Aspecto histológico de uma prega mucosa duodenal. 1-vilosidades duodenais; 2-glândulas de Brunner; 3-lâmina própria ou corio; 4-musculari mucosae; 5-sub-mucosa ou celeular; 6-muscular circular; 7-muscular longitudinal; 8-serosa.
- Fig.108-Secção longitudinal de uma cripta duodenal.1-luz da cripta; 2-celula epitelial de absorção; 3-célula mucípara; 4-célula do sistema entero-endócrino; 5-célula de Paneth.

b- Vasos:

- As artérias(Fig.109) nutridoras do duodeno, provém de duas fontes: tronco celíaco(1) e mesentérica superior(8).A parte superior do duodeno, recebe pequenos ramos da artéria hepática própria (9) e da artéria gastro-duodenal(5)que são as artérias supra e retroduodenais.As demais porções do duodeno são nutridas por ramos que penetram na sua concavidade.As artérias pancreato-duodenais superior e inferior(6), ramos da a. gastroduodenal(5) e mesentérica superior(8), respectivamente, formam uma rica rede vascular em torno da cabeça do pâncreas, emitindo ramos para o duodeno.
- As veias seguem o trajeto das artérias e são tributárias da veia
- porta hepática(Fig.102-8).São no entanto mais variáveis que as artérias.
- Os linfáticos drenam para coletores anterior e posterior, localizados a frente e atrás do pâncreas.A linfa será conduzida por ductos e linfonodos situados no trajeto da a.mesentérica superior e do tronco celíaco e, daí, alcançar o ducto linfático.

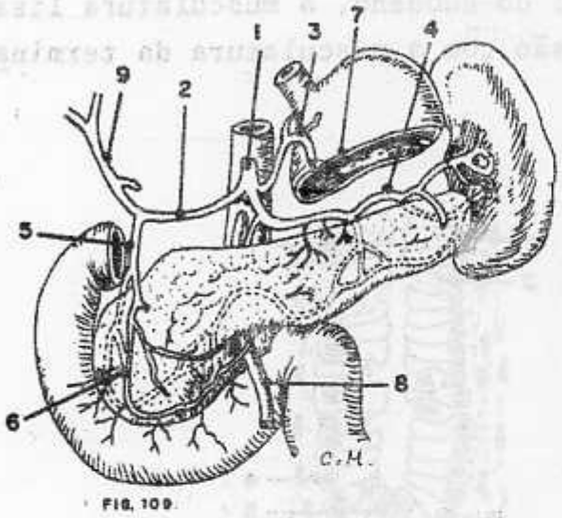

FIG. 109

-Fig.109-Artérias do duodeno e pâncreas:(1) tronco celíaco ; (2)a.hepática comum;(3)a.gastrica esquerda;(4)a.esplênica; (5)a.gastro duodenal;(6) arcadas pancreato-duodenais;(7)ramos pancreáticos da artéria esplênica;(8)a.mesentérica superior;(9)a.hepática própria.

c- Nervos:

- A inervação aferente fisiológica é realizada por ramos celíacos e mesentéricos superior do nervo vago(Fig.110 e Fig.11-1), enquanto a via de dor duodenal segue pelo plexo celíaco(Fig.114-3) e Fig.111-5), alcançando o tronco simpático, via nervos esplâncnicos torácicos.
- A inervação eferente para a musculatura lisa e glândulas é carreada pelas fibras eferentes viscerais gerais do tronco vagal posterior, principalmente.A inervação simpática, provém do plexo celíaco e é importante na regulação vascular do duodeno. Os plexos intra-murais(Fig.112) complementam esta inervação.

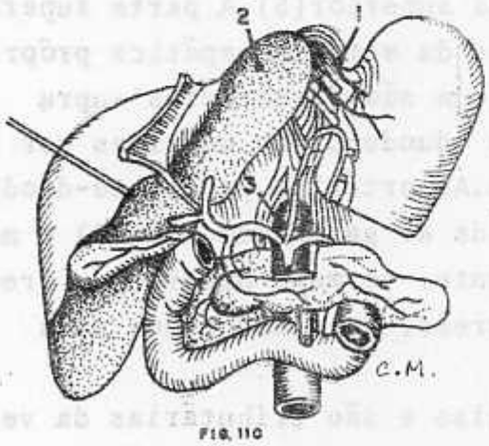

FIG. 110

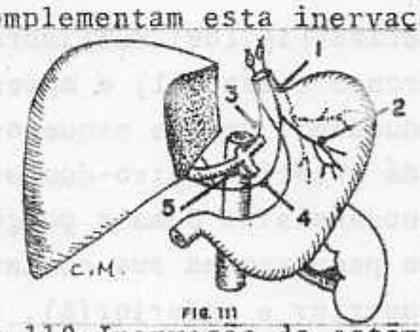

FIG. 111

-Fig.110-Inervação do estômago: (1)nervos vagos;(2)lobo esquerdo do fígado;(3)plexo celíaco.
-Fig.111-Inervação do estômago: (1)nervos vagos;(2)nervos gástricos;(3) ramo hepático;(5) plexo celíaco.

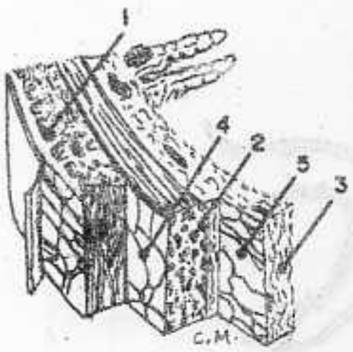

FIG. 112

-Fig.112-Plexos intra-murais do intestino;(1) m.longitudinal externo;(2)m. circular interno;(3)sub-mucosa;(4) plexo mio-entérico; (5) plexo sub-mucoso.

D- Considerações Funcionais

- Constitui o duodeno um segmento importante na digestão e absorção de alimentos.Por mecanismos principalmente humorais, o duodeno regula o funcionamento do pâncreas, vias biliares e estômago.
- Dependendo do estímulo(quantitativo e qualitativo) do alimento presente do duodeno, a secreção biliar, secreção pancreática e o funcionamento gástrico poderão ser modificados, permitindo uma complementação do processo digestivo na luz duodenal.
- As secreção alcalinas das vias biliares e pancreática, neutralizam o conteúdo ácido que escoa a partir do estômago, modificando o pH luminal do tubo digestivo, para a faixa alcalina, onde as enzimas locais poderão ser ativadas da fase de zimogênio.
- A absorção de lipídeos e de vitaminas lipossolúveis dependerão da presença da bile para a absorção na luz do tubo.
- A perda seletiva de secreção contida na luz duodenal(alcalinas), levará o indivíduo a importante distúrbios hidro-eletrolíticos e ácido-básico, como ocorre na fístula duodenal.

E- Malformações

- As estenoses ou atresias duodenais(Fig.114), constituem malformações graves neste segmento, levando a criança a quadro de obstrução alta do tubo digestivo.
- O pâncreas anular que ser comentado adiante levará a repercussões clínicas sobre a segunda porção do duodeno com um quadro de oclusão intestinal(Fig.113).

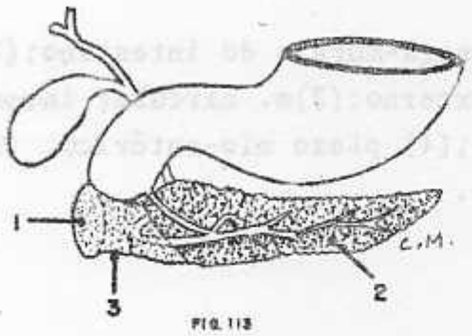


FIG. 113

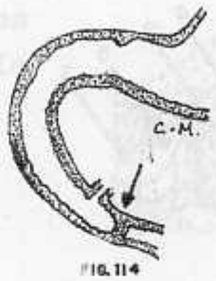


FIG. 114

-Fig.113-Pâncreas anular:(1)brotamento ventral;(2)brotamento dorsal; (3) zona de estreitamento duodenal.

-Fig.114-Malformação do duodeno:seta indicando atresia duodenal.

## IX-JEJUNO-ÍLEO

### A-Situação e Limites(Fig.115)

-O jejuno-íleo situa-se no andar infra-mesocólico da cavidade peritonial.Sua posição é variável devido a grande mobilidade que apresenta.Os elementos mais estáveis e que podem ser facilmente identificados, são os chamados pontos fixos, isto é, a flexura duodeno-jejunal e a junção ileo-cecal.A identificação entre jejuno e íleo não é possível devido a transição lenta e progressiva na morfologia destes dois segmentos.

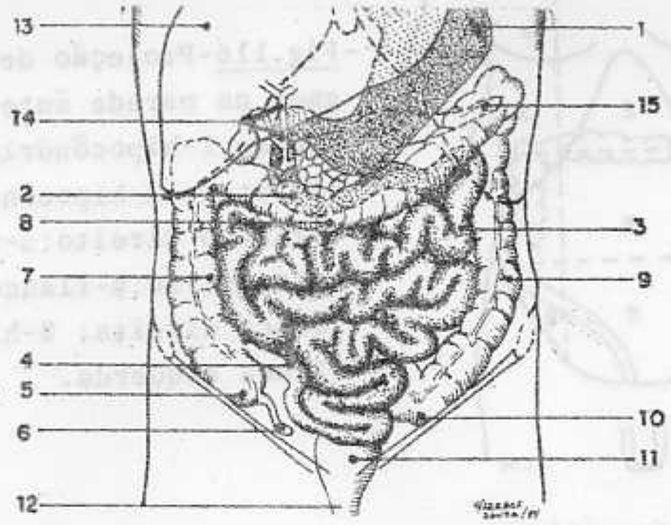


-Fig.115-1-estômago; 2-duodeno; 3-jejuno; 4-íleo; 5-ceco;6-apêndice; 7-cólon ascendente; 8-cólon transverso; 9-cólon descendente; 10-cólon íleo-pélvico; 11-reto; 12-canal anal; 13-fígado;14-vias biliares; 15-pâncreas.

-O jejuno-íleo limita-se oralmente com o duodeno através da flexura duodeno-jejunal e aboralmente com o ceco, a nível da válvula íleo-cecal.

### B-Aspectos Morfológicos

a-Comprimento:O comprimento total do intestino delgado(jejuno-íleo) oscila em torno de 2m no indivíduo vivo.Entretanto se isolado em necropsia pode apresentar até 5m.Embora não haja meios de distinguir a transição jejuno-ileal, estima-se que o jejuno ocupe os 2/5 orais e o íleo os 3/5 aborais. O diâmetro jejunal é cerca de 4cm e o íleo cerca de 3,5cm.

b-Divisão(Fig.115): É impossível estabelecer o limite entre jejuno e íleo: o jejuno(3), se estudado próximo ao duodeno apresenta algumas diferenças em comparação ao íleo(4), este se observado junto ao ceco(distante da zona de transição).Na transição, estas diferenças não são evidentes.A disposição das alças intestinais, a vascularização, a coloração, o diâmetro, a presença de tecido linfóide, a espessura do mesentério e o pregueamento mucoso, são

os principais parâmetros que podemos utilizar para evidenciar esta distinção.

c- Disposição das alças intestinais(Fig.115):As alças de jejuno (3) situam-se no quadrante superior esquerdo do andar infra-mesocólico,enquanto que as de íleo(4), no quadrante inferior direito. A disposição das alças jejunais forma linhas horizontais e a das de íleo forma linhas verticais.

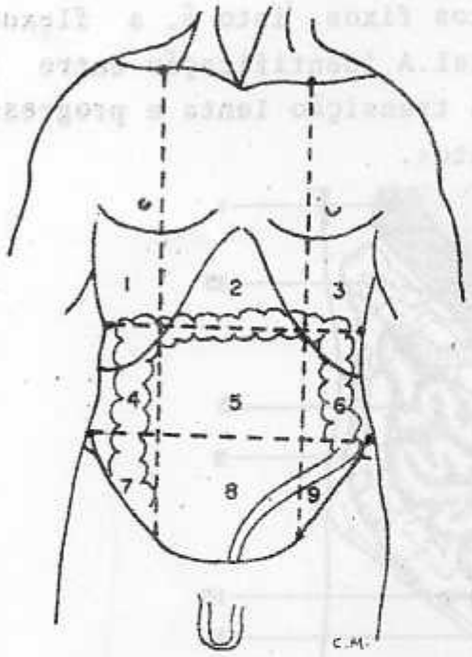


-Fig.116-Projeção de intestino delgado na parede ântero-lateral do abdome.1-hipocôndrio direito;2-epigástrio;3-hipocôndrio esquerdo; 4-flanco direito;5-umbilical ou mesogástrio;6-flanco esquerdo;7-íliaca direita; 8-hipogástrio;9-íliaca esquerda.

-O jejuno-íleo se projeta nas seguintes regiões da parede ântero-lateral do abdomen(Fig.116): umbilical(5), hipogástrio(8),flancos direito(4) e esquerdo(6), inguinais direita(7) esquerda(9).

d-Mobilidade: a intensa mobilidade jejuno-ileal vai diminuindo a medida que nos aproximamos dos limites duodenal e cólico. O mesentério confere esta mobilidade ao intestino delgado, o que permite a variação na posição das alças na cavidade.

e-Relações Anatômicas(Fig.115):Pelo motivo referido anteriormente , as relações anatômicas jejuno-ileais são extremamente variáveis. As alças jejunais, relacionam-se acima com o mesocolo transverso (8) e a esquerda com o cólon descendente(9).As alças ileais mantêm relações com a alças cólica ascendente(7), cólon transverso (8),cólon ílio-pélvico(10) e vísceras da cavidade pélvica.Ambos os segmentos relacionam-se com a parede abdominal anterior(Fig. 117)

f-Comportamento do peritônio(Fig.117):O peritônio parietal posterior(19)reflete, projeta-se para diante, em folha dupla,para formar o mesentério(11) e envolver as alças jejuno-ileais(16). Esta linha dupla de reflexão, situada na parede posterior(Fig.122),chama-se raiz do mesentério(10) e inicia-se a partir da flexura duodeno-jejunal(1) e termina na junção íleo-cólica(2),atravessando a linha média de cima para baixo e da esquerda para a direita.A ex-

tremidade intestinal do mesentério é bem mais longa do que sua raiz e chama-se borda intestinal.Esta prega peritonial deriva do meso primitivo dorsal.Apresenta em seu conteúdo vasos e nervos, linfonodos e gordura em quantidade variáveis.

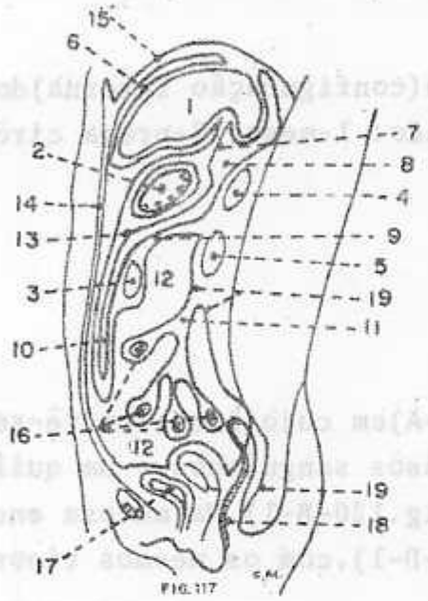


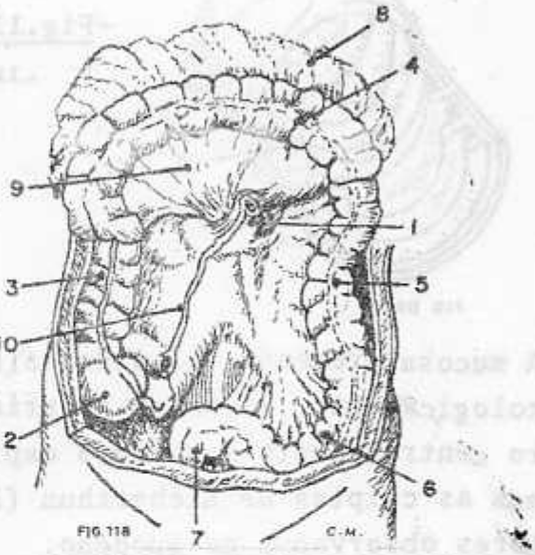


-Fig.117-Comportamento do peritônio em um corte sagital mediano do tronco.1-fígado; 2-estômago; 3-cólon transverso; 4-pâncreas ; 5-duodeno; 6-peritônio visceral do fígado; 7-omento menor;8-bolsa omental; 9-mesocolon transverso; 10-omento maior; 11-mesentério ; 12-cavidade peritonial; 13-parte superior do omento maior; 14-peritônio parietal anterior; 15-diafrágma; 16-alças intestinais;17-bexiga urinária; 18-reto; 19-peritônio parietal posterior.

-Fig.118-Andar infra-mesocólico: 1-flexura duodeno-jejunal;2-ceco apendice; 3-cólon ascendente; 4-cólon transverso; 5-cólon descendente; 6-cólon ilio-pélvico; 7-reto; 8-omento gastro-cólico;9-mesocolo transverso; 10-raiz do mesentério.

g-Meios de fixação:Os principais meios de fixação das alças jejuno-ileais, são o mesentério(Fig.117-11) e as conexões vasculares intestinais. Com o deslocamento gravitário do mesentério, tambem os vasos deslocam-se, modificando seus ângulos de saída da aorta. Esta última característica, em alguns indivíduos, pode acarretar certas compressões no duodeno, levando a oclusões parciais e transitórias do tubo digestivo(pinçamento aórtico-mesentérico).As fixações de jejuno(Fig.115-3) e íleo(Fig.115-4), ao duodeno(Fig.115-2) e ceco(Fig.115-5), respectivamente, são outros meios de grande importância.

C-Constituição

a-Estrutura:A mucosa do jejuno-íleo(Fig.119),mascroscopicamente apresenta um pregueado circular intenso(2), semelhante ao do duo

deno e que vai se tornando cada vez menos nítido a medida que nos aproximamos da junção íleo-cólica. Seu epitélio é do tipo cilíndrico simples com células caliciformes.

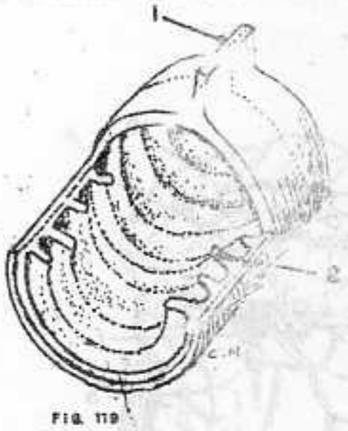


-Fig.119-Corte(configuração interna)do intestino delgado: 1-meso; 2-prega circular.

-A mucosa presenta vilosidades(Fig.120-A)em cujo interior vê-se histologicamente, a lâmina própria(5), vasos sanguíneos e um quilífero central ducto linfático capilar (Fig.120-B-1). Na mucosa encontramos as criptas de Lieberkhun (Fig.120-D-1), com os mesmos tipos celulares observados no duodeno.

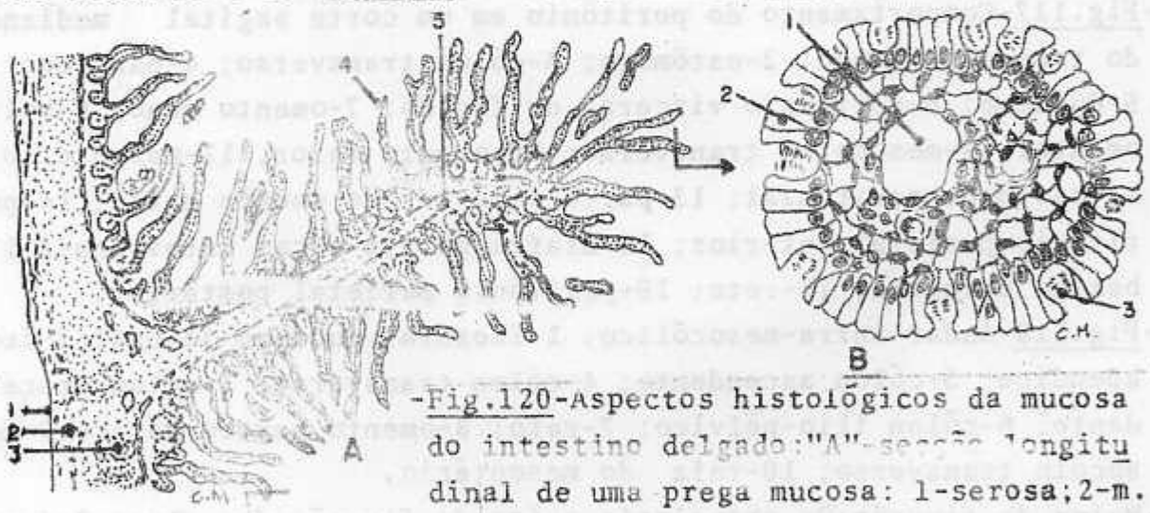


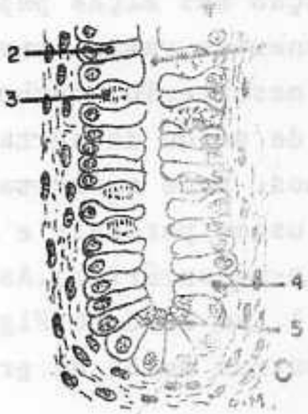


-Fig.120-Aspectos histológicos da mucosa do intestino delgado:"A"-secção longitudinal de uma prega mucosa: 1-serosa; 2-m. longitudinal externa; 3-m.circular interna; 4-vilosidade intestinal; 5-lâmina própria. "B"-Secção transversal de uma vilosidade(maior aumento); 1-quilífero central; 2-célula epitelial de absorção; 3-célula mucípara. "C"-secção longitudinal de uma cripta intestinal: 1-luz da cripta; 2-célula epitelial de absorção; 3-célula do sistema entero-endócrino; 5-célula de Paneth.

-As glândulas sub-mucosas, observadas no duodeno(BRUNNER), não são encontradas no jejuno-íleo(Fig.121.A-2). Ainda na mucosa podemos i-

dentificar à macroscopia, a presença de aglomerados linfóides particularmente no íleo(Fig.121.B-2), que retificam o pregueado mucoso, são as chamadas placas de PEYER e apresentam aproximdamente de 2cm a 8cm de diâmetro.As camadas musculares(Fig.121.A.B),longitudinal (4) e circular(5), são semelhantes ao restante do intestino,apresentando entre elas o plexo mio-entérico(Fig.122-4).

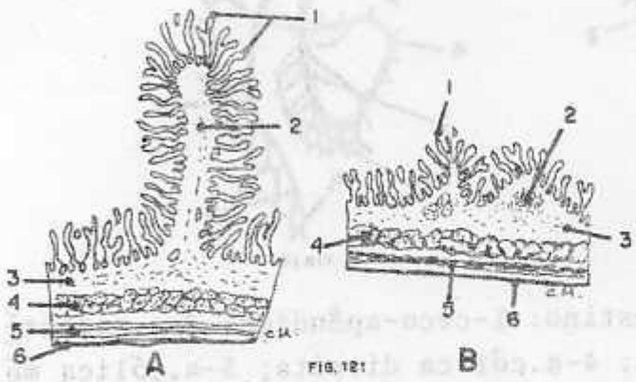

FIG. 121

-Fig.121-"A"-Aspectos histológicos de uma prega jejunal: 1-vilosidades; 2-ausência de glândulas de Brunner; 3-sub-mucosa;4 e 5-camadas musculares; 6-serosa. "B"-Aspectos histológicos da parede ileal:1-vilosidades; 2-placa de Peyer; 3-sub-mucosa; 4- e 5-camadas musculares; 6-serosa.

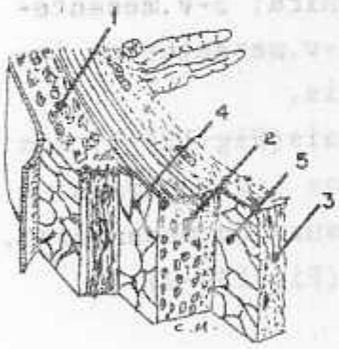

FIG. 122

-Fig.122-Plexos intra-murais do intestino: 1-m.longitudinal externo; 2-m.circular interno; 3-sub-mucosa; 4-plexo mio-entérico; 5-plexo sub-mucoso.

b-Vasos (Fig.123)

-Artérias:O jejuno-íleo é irrigado por ramos jejuno-ileais(6)da artéria mesentérica superior(2).Estes ramos vão formando arcadas anastomóticas de 3a. até 5a. ordem, no jejuno e íleo, respectivamente.As anastomoses das últimas arcadas, acompanham o intestino no seu eixo, formando a arcada marginal, que constitui-se em uma via importante na circulação colateral entérica.Desta arcada marginal, destacam-se pequenos vasos que de uma forma metamérica penetram na parede intestinal.São as artérias retas, consideradas terminais.Os ramos jejuno-ileais, são emitidos da face convexa da a. mesentérica superior.

-Veias(Fig.124)

As veias(7)acompanham as artérias e drenam para o sistema porta (1) do fígado.

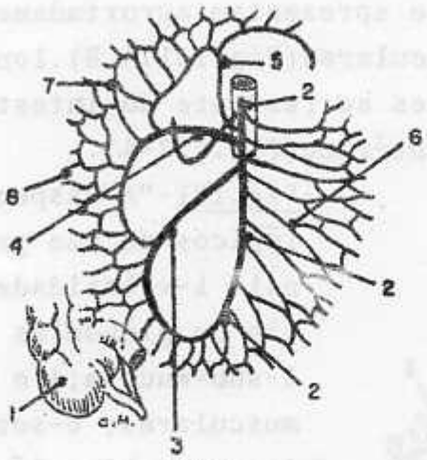

FIG. 123

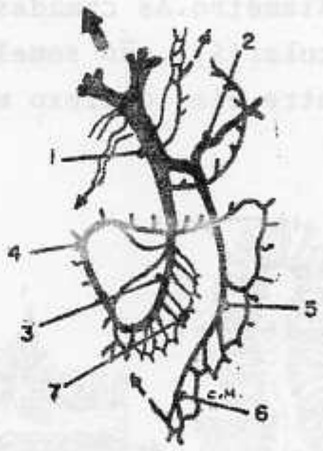

FIG. 124

-Fig.123-Vascularização do intestino: 1-ceco-apêndice; 2-a.mesentérica superior; 3-a.íleo-cólica; 4-a.cólica direita; 5-a.cólica média; 6-aa.jejuno-ileais; 7 e 8-arcadas cólicas.

-Fig.124-Veias intestinais: 1-v.porta; 2-v.esplênica; 3-v.mesentérica superior; 4-arcadas venosas intestinais; 5-v.mesentérica inferior; 6-v.retais superiores; 7-vv.jejuno-ileais.

-Os linfáticos, originam-se dos quilíferos centrais(Fig.125-2) das vilosidades intestinais.Daí drenam para os plexos intra-murais e para as cadeias de linfonodos situadas na espessura do mesentério, onde dirigem-se para os linfonodos pré-aórticos(Fig.130-2)

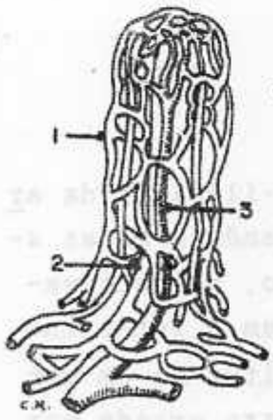

FIG. 125

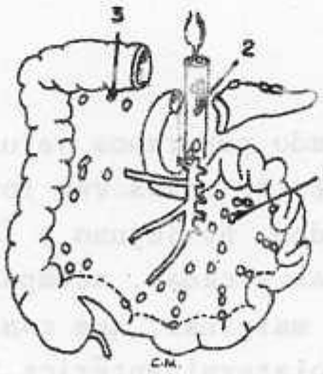

FIG. 126

-Fig.125-Esquema de vasos de um vilo: 1-capilares arteriais; 2-quilífero central; 3-capilar venoso.

-Fig.126-Linfáticos do intestino. 1-linfonodos do mesentério;2-linfonodos pré-aórticos.

-Nervos(Fig.127):A inervação jejuno-ileal provém de fibras autônomas do plexo celíaco(1) e do plexo mesentérico superior(2),originadas do tronco vagal posterior e dos nervos splâncnicos torácicos.

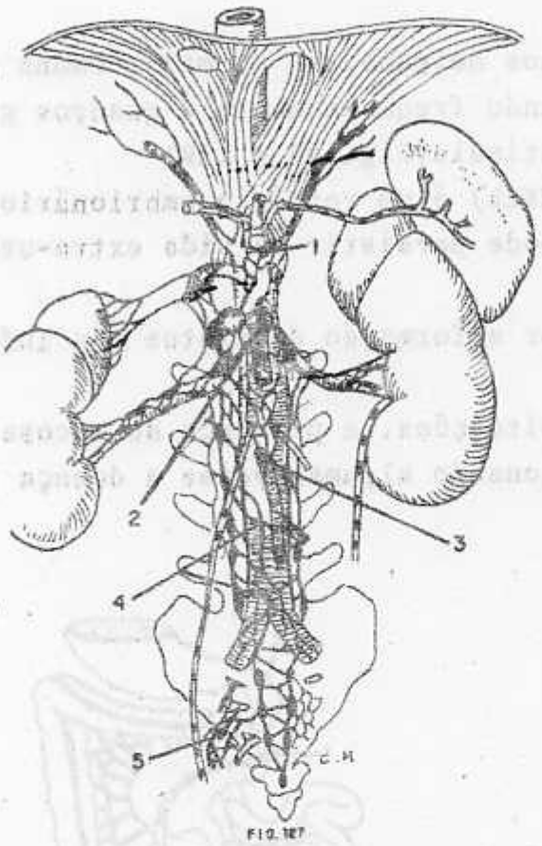


-Fig.127-Inervação autônoma: 1-plexo celíaco; 2-plexo mesentérico superior;3-plexo mesentérico inferior; 4-nn.esplâncnicos lombares;5-nn.esplâncnicos pélvicos.

d-Anatomia Radiológica:A radiografia simples de abdomen não exprime imagens jejuno-ileais, devido ao fato que aí não existe, normalmente gás, o que impede sua observação.O estudo contrastado, utilizando a seriografia, permite avaliar sua localização, calibre, contornos, mobilidade e pregueado mucoso.A arteriografia auxília nos diagnósticos de maior precisão.

D-Considerações Funcionais:

-Grande parte da digestão é realizada na luz intestinal.O alimento parcialmente digerido no estômago e duodeno, alcança o jejuno, em meio alcalino e aí sofre ação das enzimas entéricas, como a enteroquinase e a amilase intestinal.O fornecimento de líquidos pelo suco entérico ao conteúdo do intestino delgado é de grande importância.Para isto ele conta com uma grande vascularização e com meios de aumento da superfície de contato(para a absorção) em diferentes níveis: pregas da mucosa, vilosidades e microvilosidades. Neste aspecto, o jejuno apresenta maior poder de absorção que o íleo, daí as diferenças morfológicas entre os dois segmentos.Algumas substâncias são seletivamente absorvidas por um ou outro segmento.

E- Malformações

-As malformações do intestinos delgado são as mais comuns malformações deste segmento, levando frequentemente a quadros graves de múltiplas oclusões intestinais(Fig.128 e 129)

- O divertículo ileal (de MECKEL) é um vestígio embrionário do ducto onfalomesentérico e pode persistir na vida extra-uterina, como variação anatômica.
- Em alguns casos pode ocorrer a formação de cistos e a infecção pode ocorrer.
- Existe ainda em algumas situações, a presença de mucosa gástrica no divertículo, ocasionando algumas vezes a doença péptica.

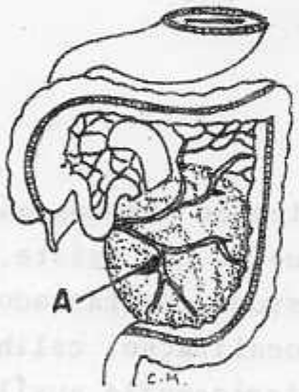

FIG. 128

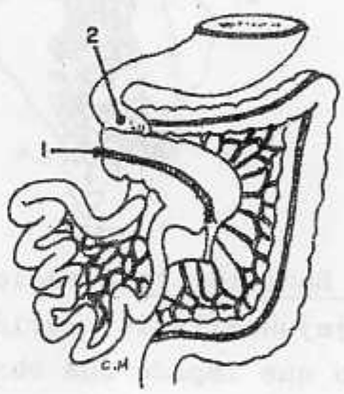

FIG. 129

- Fig.128-Malformação peritonial: em "A" forma-se uma hérnia interna.
- Fig.129-Malformação peritonial: 1-volvo do intestino grosso ; 2-obstrução do delgado.

## X- INTESTINO GROSSO: CECO-APÊNDICE

### A- SITUAÇÃO (Fig.130)

- O ceco-apêndice(1-2) situa-se mais comumente na região da fossa ilíaca direita(região inguinal direita), ântero-medialmente situado à asa do osso ilíaco.Esta situação poderá variar,dependendo da rotação do intestino na vida embrionária.

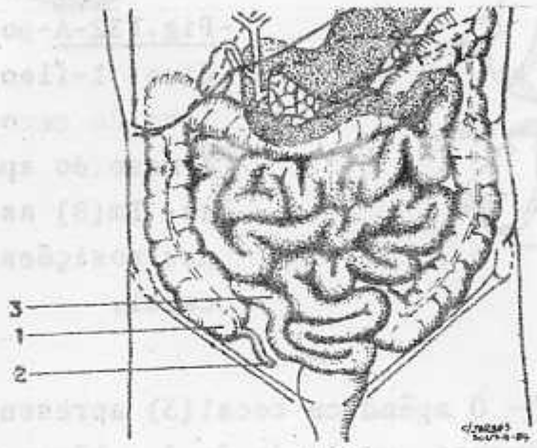

FIG.130

- Fig.130- 1-ceco; 2-apêndice; 3-íleo

### B- ASPECTOS MORFOLÓGICOS

1- Posição - Variações: A posição ocupada pelo ceco-apêndice na pelve maior pode ser variada pela postura ereta, onde em alguns casos, o ceco pode descer ligeiramente. No indivíduo idoso,poderá haver um deslizamento lento desta estrutura e permitir uma hérnia direta no canal inguinal. Dependendo das variantes de rotação intestinal, o ceco poderá migrar definitivamente para qualquer quadrante do abdome ou para a cavidade pélvica.

- Da mesma forma, o apêndice cecal(Fig.132-3) que se apresenta inserido na face póstero-medial do ceco(Fig.132-2) poderá mostrar-se mais posterior ou mesmo ascendente (Fig.132-A-B). A projeção do apêndice na superfície do abdome(Fig.131) é feita, traçando um ponto, na junção dos 2/3 mediais com o terço lateral de uma linha que vai da cicatriz umbilical até a espinha ilíaca antero-superior(ponto apendicular)

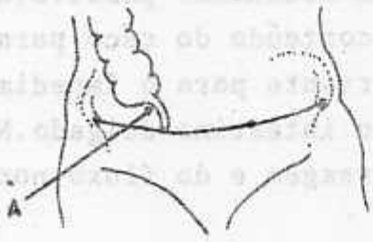

FIG.131

-Fig.131-Projeção do ceco-apêndice na parede abdominal: em(A),está assinalado o ponto apendicular.

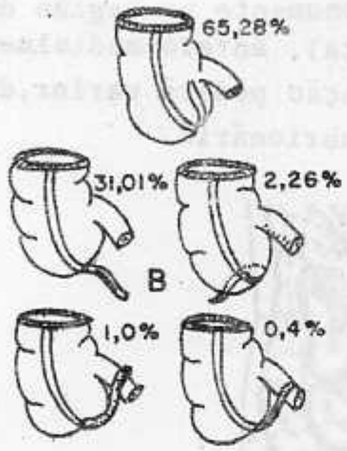


FIG. 132

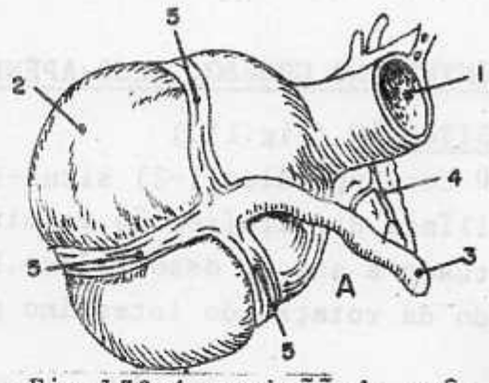


-Fig.132-A-posição do apêndice: 1-íleo; 2-face inferior do ceco; 3-apêndice; 4-meso do apêndice;5-tênias. Em(B) as frequências nas posições do apêndice cecal.

2- Dimensões (Fig.132-A)- O apêndice cecal(3) apresenta cerca de 9 centímetros de comprimento, variando de 3 a 13cm. O ceco(2)apresenta cerca de 6cm de comprimento e 7.5cm no maior diâmetro transverso. A terminação do íleo(1) no ceco ocorre 2cm acima da origem apendicular(3).

3- Relações Anatômicas(Fig.130): O ceco(1) apresenta relações posteriores com o músculo ilíaco, psoas maior, nervo cutâneo lateral da coxa e nervo femoral. Medialmente com o íleo(3), vasos ilíacos comuns direitos. Anteriormente com a parede abdominal, omento gastro-cólico e intestino delgado. Lateralmente com o osso ilíaco.

- O apêndice(9) apresenta relações de proximidades com os vasos ilíacos externos direitos e músculo psoas maior.

4- Configuração interna (Fig.133-A-B-C): O óstio íleo-cecal(C-3)apresenta-se com uma elevação na mucosa do ceco chamada válvula íleo-cecal.Esta válvula é composta por dois lábios(B-2 e 3)com formato semilunar e que continuam-se pelas paredes anterior e posterior do ceco com os freios da válvula.

- O óstio(C-3),em verdade, é uma fenda(B-2 e 3)no sentido ântero-posterior e situado a 2cm acima do óstio do apêndice cecal(B-5).

- A válvula íleo-cecal(B-2.3 e C.3)é um mecanismo passivo,atualmente discutido, que impede a volta do conteúdo do ceco para o íleo. A competência deste mecanismo é importante para o impedimento na passagem de bactérias do cólon para o intestino delgado.No entanto, sabe-se que a regulação desta passagem e do fluxo normal é realizada por um mecanismo pilórico.

- O óstio do apêndice cecal(B-5 e C-4), situa-se na face pósteromedial da mucosa do ceco.Está provido de uma pequena prega da mucosa que chama-se de válvula do apêndice.Sua função é discutida.Qualquer substância que penetra na luz apendicular, é expulsa pelas contrações musculares deste segmento.

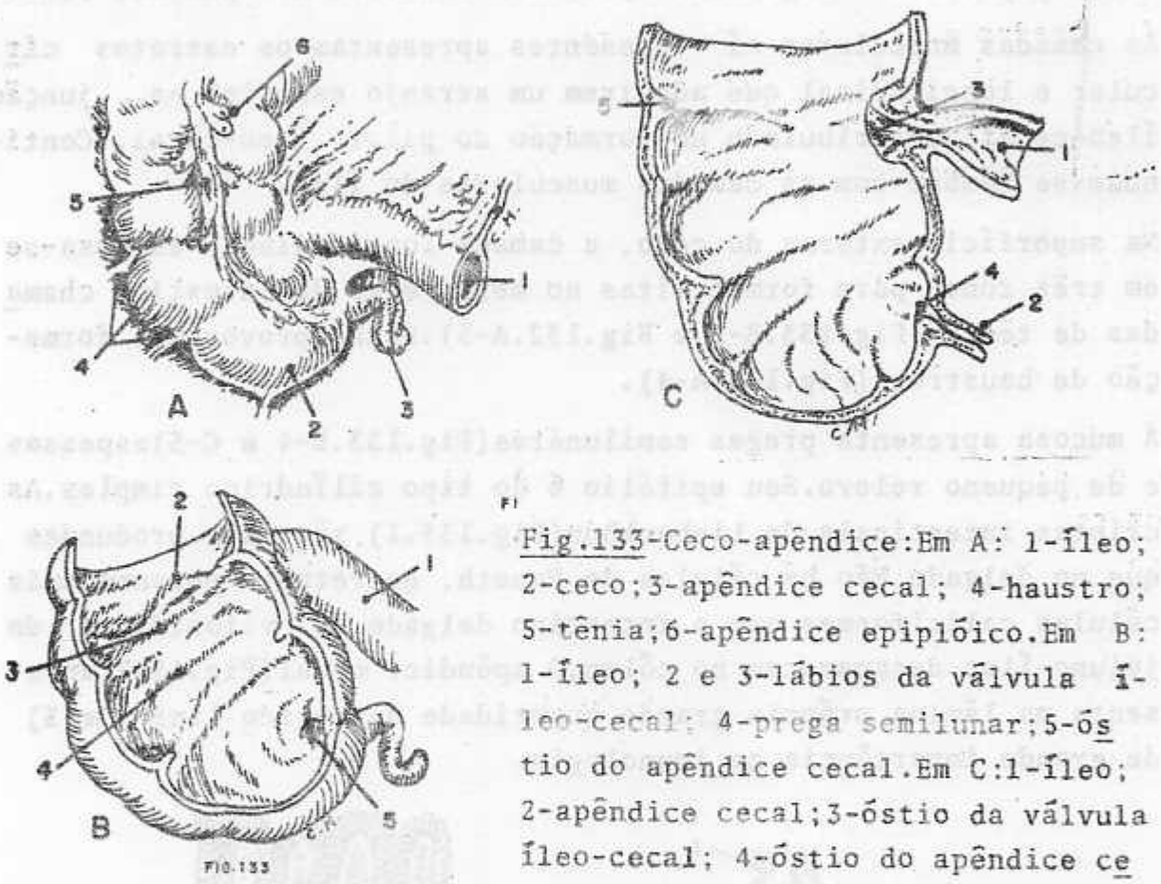


Fig.133-Ceco-apêndice:Em A: 1-íleo; 2-ceco;3-apêndice cecal; 4-haustro; 5-tênia;6-apêndice epiplóico.Em B: 1-íleo; 2 e 3-lábios da válvula íleo-cecal; 4-prega semilunar;5-óstio do apêndice cecal.Em C:1-íleo; 2-apêndice cecal;3-óstio da válvula íleo-cecal; 4-óstio do apêndice cecal; 5-prega semilunar

5- Anatomia Radiológica: Na radiografia simples de abdome, o ceco pode aparecer,dependendo do seu conteúdo de gás.O apêndice normalmente não se expressa.Nas radiografias contrastadas, onde a substância radiopaca é introduzida por via retal(clister opaco),podemos estudar a situação, posição, dimensões, contorno, contrações musculares lisas e a projeção da junção íleo-cecal.A arteriografia poderá nos fornecer maiores informações.

C- CONSTITUIÇÃO

1- Estrutura: O ceco é constituído por uma serosa(peritônio) que recobre as suas faces anterior, lateral e medial.Menos frequentemente encontramos um meso.De cada lado e abaixo do ceco,formam-se recessos(para-cecais),podendo permitir a formação de

hérnias internas no caso de serem profundos.

- O apêndice mostra geralmente um meso(Fig.132-A-4), tornando-o um segmento mais móvel. No entanto, sua exposição cirúrgica vai depender da mobilidade cecal.Na superfície externa, o ceco apresenta depósitos de gordura, envolvidos por peritônio visceral(apêndice epiplóicos - Fig.133-A-6).Isto não ocorre no apêndice cecal.
- As camadas musculares aí presentes apresentam os estratos circular e longitudinal que adquirem um arranjo especial na junção íleo-cecal, contribuindo na formação do piloro íleo-cecal. Continuam-se também com as camadas musculares do íleo.
- Na superfície externa do ceco, a camada longitudinal, espessa-se em três zonas para formar fitas no mesmo eixo do intestino chamadas de tênias(Fig.133.B-5 e Fig.132.A-5).Estas provocam a formação de haustros (Fig.133.A-4).
- A mucosa apresenta pregas semilunares(Fig.133.B-4 e C-5)espessas e de pequeno relevo.Seu epitélio é do tipo cilíndrico simples.As criptas intestinais de Lieberkhun(Fig.135.1) são mais produndas que no delgado.Não há células de Paneth, entretanto possuem mais células caliciformes que o intestino delgado,As vilosidades do jejuno-íleo desaparecem no cólon.O apêndice cecal(Fig.134),apresenta na lâmina própria grande quantidade de tecido linfóide(3) de grande importância na imunologia.

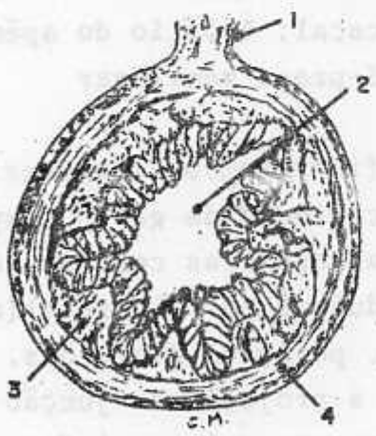

FIG. 134

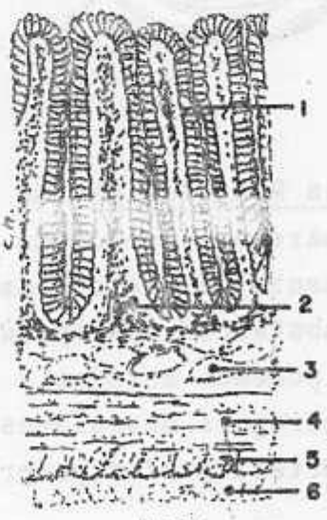

FIG. 135

- Fig.134-Corte histológico(pequeno aumento)do apêndice cecal:1-meso do apêndice; 2-luz do apêndice;3-aglomerado linfóide;4-musculatura.

-Fig.135-Corte histológico(longitudinal) da aparede do cólon: 1-cripta; 2-lâmina própria; 3-sub-mucosa; 4 e 5-camadas musculares; 6-serosa.

2-Vasos

-Artérias(Fig.136)- O ceco-apêndice(2) é irrigado pelo ramo íleo cólico(4)da artéria mesentérica superior(3).Este tronco emite dois ramos cecais e do ramo posterior origina-se a artéria apendicular(8)que penetra no meso do apêndice.

-As veias seguem o trajeto arterial

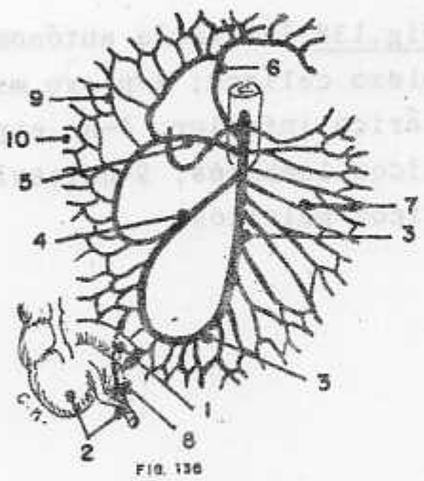

FIG. 136

-Fig.136-Vascularização do intestino:1-íleo;2-ceco-apêndice; 3-a.mesentérica superior; 4-a.íleo cólica;5-a.cólica direita; 6-a cólica média;7-aa. jejuno-ileais; 8-a.apendicular;9-arcadas cólicas; 10-arcadas cólicas.

-Os linfáticos(Fig.137) seguem as cadeias de linfonodos dos vasos sanguíneos e drenam para os linfonodos pré-aórticos(2).O intestino grosso, de uma forma geral, apresenta uma cadeia de linfonodos próxima a sua borda vascular, cadeia para-cólica(3)e outra intermediária(4),entre esta e a pré-aórtica.

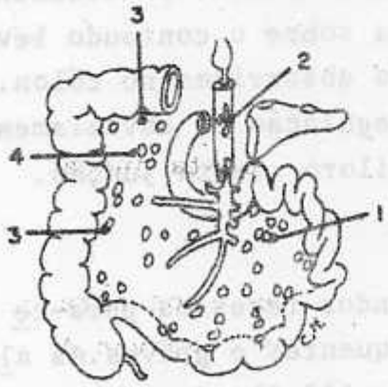

FIG. 137

-Fig.137-Linfáticos intestinais:1-linfonodos do mesentério; 2-linfonodos pré-aórticos; 3-linfonodos para-cólicos;4-linfonodos intermediários.

3-Nervos(Fig.138)- A inervação do ceco-apêndice, provêm das fibras aferentes e eferentes dos plexos celíacos(1) e mesentérico superior(2), originadas do tronco vagal posterior e dos nervos esplâncnicos torácicos. O acometimento do peritônio parietal da região apendicular determina uma dor no segmento T7 - T9.

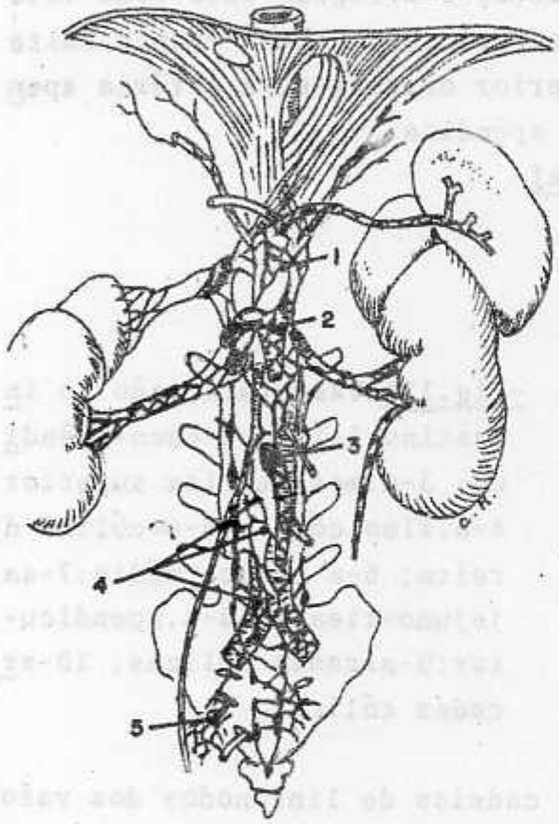


FIG. 138

-Fig.138-Inervação autônoma:1-plexo celíaco; 2-plexo mesentérico inferior; 4-nn.esplâncnicos lombares; 5-nn.esplâncnicos pélvicos.

D-CONSIDERAÇÕES FUNCIONAIS

-O ceco é o primeiro estágio do intestino grosso, onde a digestão não mais se realiza e a absorção é de pequena monta, praticamente de água e eletrolítos.A ação bacteriana sobre o conteudo leva à produção de vitamina(endógena) que serão absorvidas no cólon.

-O impedimento do refluxo ceco-ileal e a regulação do esvaziamento do íleo para o ceco é realizado pelo piloro desta junção.

E-MALFORMAÇÕES (Fig.139 e 140)

-A malrotação do intestino, causando profundos recessos para-cecais ou até volvo do ceco são as mais frequentes e graves.As alterações na posição do apêndice(Figs.139 e 140.3)podem trazer dificuldades, quanto a um futuro diagnóstico de apendicite.

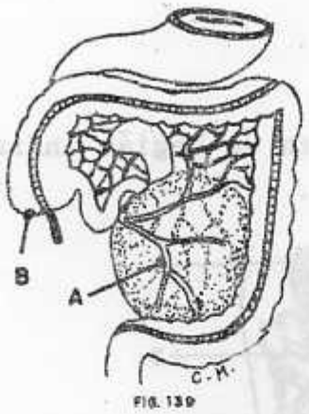

FIG. 139

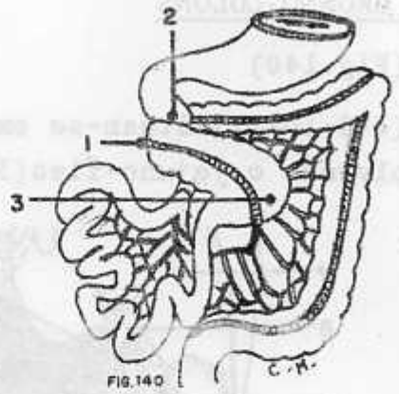

FIG. 140

-Fig.139-Malformação peritonial:em A-forma-se uma hérnia interna; em B-alteração de posição do ceco-apêndice para cima.

-Fig.140-Malformação peritonial: 1-volvo do intestino grosso; 2-obstrução do delgado; 3-alteração de posição do ceco-apêndice para o lado esquerdo.

XI- INTESTINO GROSSO;CÓLONS

A - SITUAÇÃO (Fig.140)

- Os cólons(4-5-10-11)situam-se em volta da região infra-mesocólica, envolvendo o jejuno-íleo(3-12).

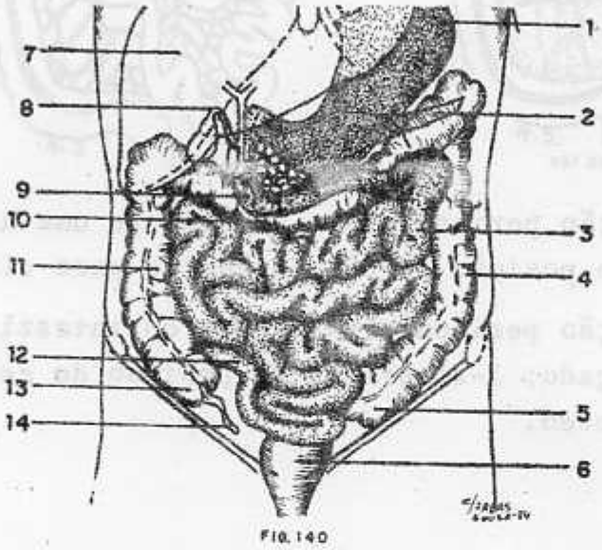

FIG. 140

- Fig.140-1-estômago;2-pâncreas; 3-jejuno; 4-cólon descendente ; 5-cólon íleo-pélvico;6-reto; 7-fígado; 8-vias biliares;9-duodeno; 10-cólon transverso; 11-cólon ascendente; 12-íleo;13-ceco 14-apêndice vermiforme

B - Aspectos Morfológicos

1 - Direção(Fig.141): o cólon ascendente(3)apresenta uma direção vertical, estando localizado à direita e posteriormente na cavidade abdominal.O cólon descendente(5) situa-se verticalmente à esquerda e se coloca posteriormente na cavidade. O cólon transverso(4), dispõe-se como um arco de concavidade superior, sendo fixado nas duas extremidades pelas flexuras hépatica(11) e esplênica(12).O cólon ílio-pélvico(6), mostra uma curvatura em forma de S invertido e projeta-se verticalmente até alcançar o reto, na cavidade pélvica.

2 - Divisão e Limites(Fig.141): o cólon ascendente(3)origina-se na altura do óstio íleo-cecal e termina na flexura hepática(11), onde se limita com o cólon transverso(4).Este segmento está situado entre as flexuras hepática(11) e esplênica(12).O Cólon descendente(5),inicia na flexura esplênica(12) e termina em um plano que tangencie a crista ilíaca, onde se limita com o cólon ilio-pélvico(6).O cólon ilio-pélvico(6) ou sigmóide, estende-se deste último limite ao nível da terceira vértebra sacra,

onde se limita com o reto(7).

3- Dimensões(Fig.14I): O cólon ascendente(3)apresenta cerca de 15 centimentros de comprimento, sendo mais estreito que o ceco(2).O cólon transverso(4) apresenta em média 50cm de comprimento,mas esta medida é bem variável.O cólon descendente(5) tem em média 25cm e o cólon ilio-pélvico(6) cerca de 40cm.A flexura hepática(11)além de se posicionar mais inferiormente,seu ângulo é bem mais aberto que o da flexura esplênica(12).

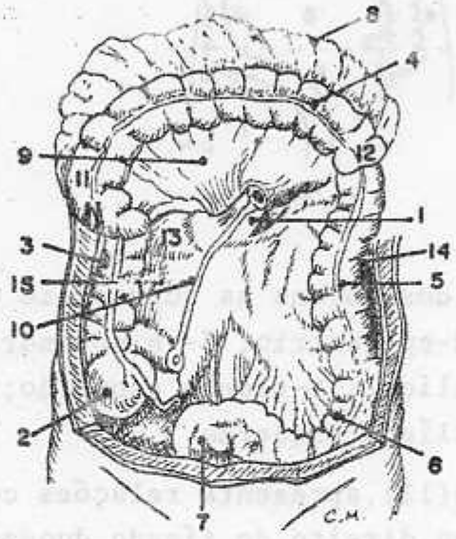


FIG 141

- Fig.141-Andar infra-mesocólico: 1-flexura duodeno-jejunal;2-ceco-apêndice; 3-cólon ascendente; 4-cólon transverso; 5-cólon descendente; 6-cólon ílio-pélvico; 7-reto; 8-omento gastro-cólico;9-mesocolo transverso; 10-raiz do mesentério; 11-flexura hepática;12-flexura esplênica; 13-duodeno; 14-recesso parieto-cólico esquerdo; 15-recesso parieto-cólico direito.

4- Relações Anatômicas(Fig.141) - O cólon ascendente(3)apresenta relações anatômicas com a parede posterior do abdome, o rim direito e os nervos íleo-hipogástrico e ílio-inguinal direitos.Antero-medialmente, relaciona-se com as alças jejuno-ileais, parede ântero-lateral do abdomem(regiões ilíaca e flanco direitos)(Fig.142) e o omento gastro-cólico.

- O cólon transverso(4)mostra maior variabilidade nas relações de proximidade, mas está em contato com o duodeno, cabeça do pâncreas, fígado, vesícula biliar, estômago, baço, alças jejuno-ileais e parede ântero-lateral do abdomem(hipocôndrios direito e esquerdo e epigástrio (Fig.142).

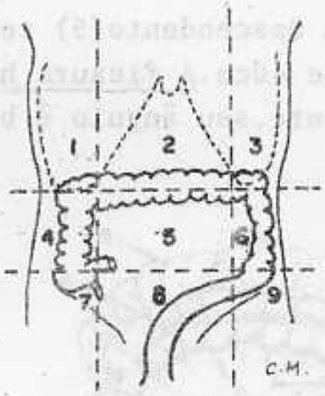


FIG.142

- Fig.142- Projeção dos cólons na superfície do abdome; 1-hipocôndrio direito; 2-epigastrio; 3- hipocôndrio esquerdo;4-flanco direito; 5-umbilical; 6-flanco esquerdo;7-ilíaca direita ; 8-hipogastrio; 9-ilíaca esquerda.
- A flexura hepática(11),apresenta relações com o rim direito,face inferior do lobo direito do fígado,duodeno e fundo da vesícula biliar.
- O cólon transverso(4)mostra maior variabilidade nas relações de proximidade, mas está em contato com o duodeno, cabeça do pâncreas, fígado, vesícula biliar, estômago, baço, alças jejuno-ileais e parede ântero-lateral do abdomem(hipocôndrios direito e esquerdo e epigástrio(Fig.142).
- A flexura esplênica mantém proximidades com o baço, cauda do pâncreas e rim esquerdo.As relações do cólon descendente(5)são feitas com alças jejuno-ileais,parede do abdome(flanco esquerdo) (Fig.142).e nervos ílio-hipogástrico e ílio-inguinal esquerdos.
- Finalmente o cólon ílio-pélvico(6), relaciona-se com os vasos ilíacos externos, nervo obturador, ovário esquerdo, canal deferente, ureter esquerdo, bexiga urinária, útero, alças jejuno-ileais e parede ântero lateral(regiões ilíaca esquerda e hipogástrica )(Fig.142).

5- Comportamento do peritônio - meios de fixação (Fig.141) - Os cólons ascendente(3) e descendente(5),da mesma forma que o duodeno(13), tornaram-se retroperitoniais, após a rotação do tubo digestivo.

- O peritônio parietal, somente recobre as suas faces anteriores. Entre as faces laterais destes cólons e a parede abdominal, de cada lado, formam-se duas depressões, dispostas verticalmente, constituindo os recessos parieto-cólicos direito(15)e esquerdo (14), importantes nos escoamentos de secreções da cavidade peritonial do andar supra-mesocólico para a cavidade pélvica ou o inverso.
- As flexuras hepática(11) e esplênica(12) fixam-se superiormente ao diafrágma por tecido fibro-muscular, envolvido por projeções de peritônio, chamadas de ligamentos freno-cólicos direito e esquerdo.
- Os cólons transverso(4) e íleo pélvico(6),apresenta meso(9 e 18),tendo certa mobilidade, estando mais fixados nas extremidades.O cólon transverso(4) prende-se ainda ao estômago pelo omento gastrocólico(8) ou omento maior.

C- CONSTITUIÇÃO

1- Estrutura: macroscopicamente, a mucosa dos cólons apresenta pregas semilunares (Fig.143.2)espessas, diferentes das do delgado. O epitélio da mucosa é cilíndrico simples com células calciformes.

- As criptas de Lieberkhun estão presentes, sendo mais profundas que as do delgado, mas não se observa células de Paneth.Aglomerados linfóides estão presentes em grande quantidade.As camadas musculares seguem a arquitetura geral do tubo digestivo,sendo que a camada externa condensa-se formando as tênias em três regiões, como já obervado no ceco.O plexo mio-entérico (Fig.144-4) mostra-se presente, assim como o sub-mucoso (Fig.144-5). A serosa é constituída pelo peritônio, exceto nas regiões já referidas nos ítens anteriores.Aparecem também os apêndices epiplóicos(Fig.143-1) sobretudo nos cólons transverso e íleo-pélvico. Na superfície externa vemos os haustros (Fig.143.4)

2- Vasos:os cólons são irrigados por duas fontes: ramos da artéria mesentérica superior(Fig.145.3)e ramos da inferior( Fig. 146.1)A primeira (Fig.145.3) emite, logo acima do tronco íleo-cólico(4), a artéria cólica direita(5), que nutre o cólon ascendente e parte do transverso.A artéria cólica média(6) também emitida pela a.mesentérica superior, na espessura do mesocolo

transverso, irriga o cólon transverso. A artéria mesentérica inferior (Fig.146-1) fornece os ramos cólica esquerda (2) e sigmóidea (3), responsáveis pelos cólons descendentes e íleo-pélvico. Entre estes ramos estabelecem-se as arcadas já observadas no intestino delgado, só que mais esparsas (menos numerosas). A arcada (Fig. 145.9 e 10 e Fig.146.5) que une as artérias cólica média e inferior, conectam as duas mesentéricas. A artéria sigmóidea (Fig.146. 3) fornece três ramos, sendo que o último anastomosa-se com o tronco da própria artéria mesentérica inferior.

-As veias (Fig.147.3 e 5) seguem as artérias e são tributárias da veia porta (1).

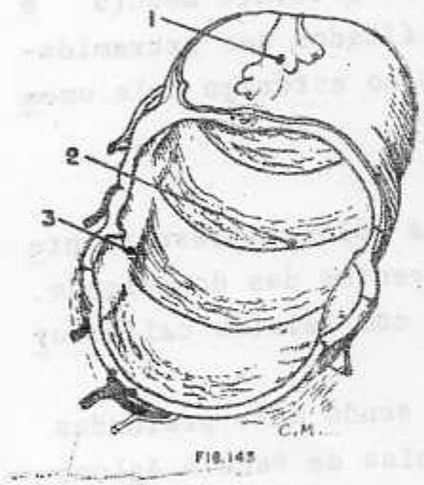


-Fig.143-Morfologia interna do cólon: 1-apêndice epiplóico; 2-prega semilunar; 3-posição de uma tênia.

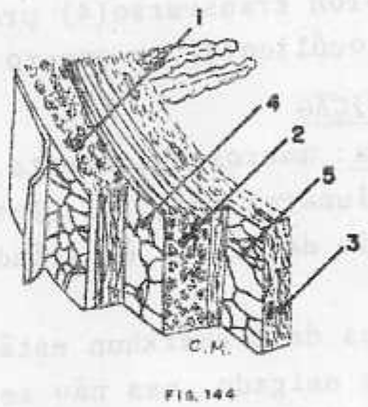


-Fig.144-Plexos intra-murais do intestino: 1-m.longitudinal externo; 2-m.circular interno; 3-submucosa; 4-plexo mioentérico; 5-plexo sub-mucoso.

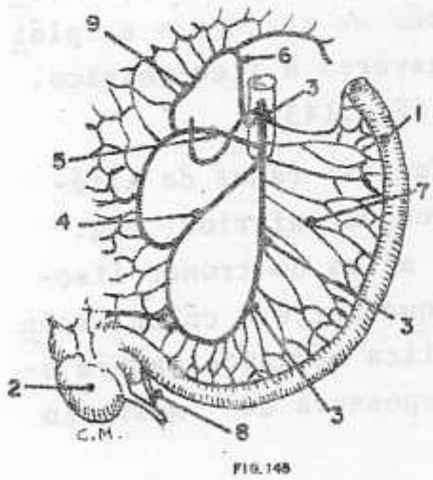


-Fig.145-Vascularização do intestino: 1-íleo; 2-ceco-apêndice; 3-a.mesentérica superior; 4-a.íleo-cólica; 5-a.cólica direita; 6-a.cólica média; 7-aa. jejuno-ileais; 8-a.apendicualr; 9-arcadas cólicas.

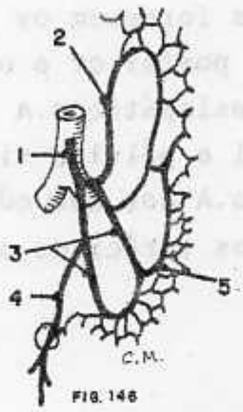

FIG. 146

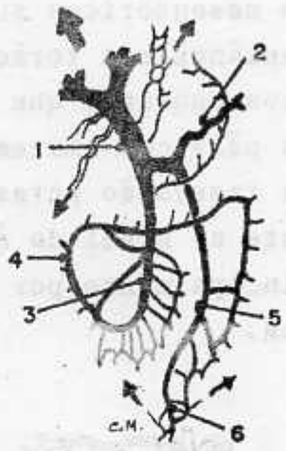

FIG. 147

-Fig.146-Vascularização do cólon: 1-a.mesentérica inferior;2-a. cólica esquerda; 3-aa.sigmóideas; 4-a.retal superior;5-arcadas cólicas.

-Fig.147-Veias intestinais: 1-v.porta; 2-v.esplênica; 3-v.mesentérica superior; 4-arcadas venosas intestinais; 5-v.mesentérica inferior; 6-v.retais superiores.

-Os linfáticos(Fig.148 e 149) intra-murais drenam para os linfonodos para-cólicos (Fig.148.3 e 149.1)e estes desaguam a linfa nas cadeias pré-aórticas (Fig.148.2)

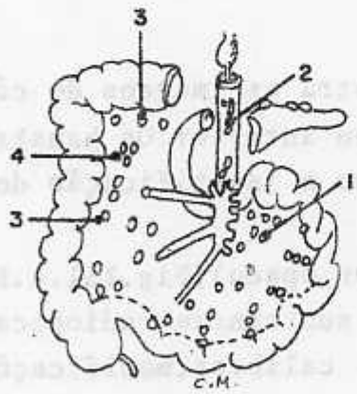

FIG. 148

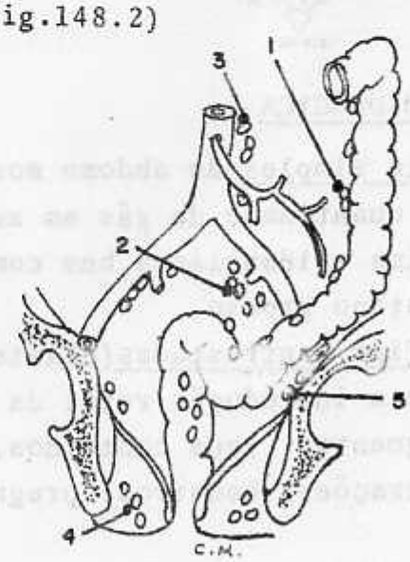

FIG. 149

-Fig.148-Linfáticos intestinais: 1-linfonodos do mesentério;2-linfonodos pré-aórticos; 3-linfonodos para-cólicos; 4-linfonodos intramediais.

-Fig.149-Drenagem linfática do cólon: 1-linfonodos para-cólicos;2-linfonodos ilíacos internos; 3-linfonodos mesentéricos inferiores; 4-linfonodos pudendos; 5-linfonodos ilíacos internos.

3- Nervos(Fig.150):A inervação do intestino grosso provem dos plexos celíaco(1) e mesentéricos superior(3) e inferior(4).
Os nervos esplâncnicos torácicos e lombares fornecem os componentes simpáticos,enquanto que o tronco vagal posterior e os nervos esplâncnicos pélvicos emitem os ramos parassimpáticos.A zona de transição da inervação parassimpática vagal e pélvica situa-se aproximadamente ao nível do ângulo esplênico.A dor dos cólons é carreada,principalmente,por via esplâncnicos torácicos até a medula torácica.

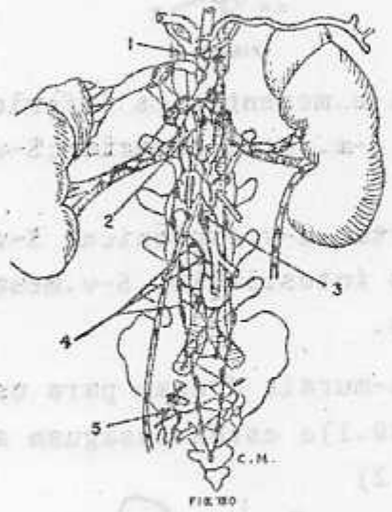


-Fig.150-Inervação autônoma:1-plexo celíaco; 2-plexo mesentérico superior;3-plexo mesentérico inferior;4-nn.esplâncnicos lombares; 5-nn.esplâncnicos pélvicos.

D- ANATOMIA RADIOLÓGICA

- A radiografia simples de abdome mostra as imagens do cólon, dependendo da quantidade de gás em seu interior.Os haustros poderão ser assima evidenciados,bem como a identificação dos segmentos do intestino grosso.
- As radiografias contrastadas(clister opaco)(Fig.151.A.B)são realizadas após a introdução retal da substância radiopaca.Vê-se, assim,os segmentos, seus contornos, calibres,modificações do calibre(contrações),haustros, pregas da mucosa e progressão do conteúdo.
- A arteriografia poderá fornecer maiores informações

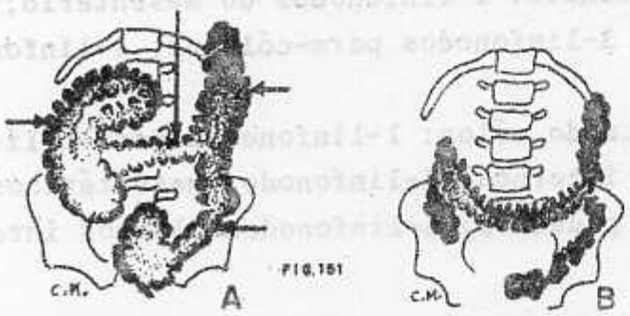


-Fig.151-Anatomia radiológica do intestino grosso.As setas mostram os segmentos cólicos.

E- CONSIDERAÇÕES FUNCIONAIS

- Os cólons apresentam poder de absorção de água e eletrolítos, bem como de vitaminas, produzidas pela ação bacteriana sobre o conteúdo.Cerca de 150ml de água são perdidos nas fezes diariamente.
- A motilidade colônica é importante na progressão do bolo fecal atuando sob reflexos locais(plexos intra-murais)e neurais central(inervação extrínseca).
- A distensão moderada provoca reflexos viscerais, inclusive com ação à distância, mas a distensão um pouco mais ampla determina o aparecimento de dor visceral.
- A destruição do plexo mio-entérico, como ocorre na doença de Chagas, leva a distúrbios graves na motilidade colônica.

F- MALFORMAÇÕES (Figs. 152, 153 e 154)

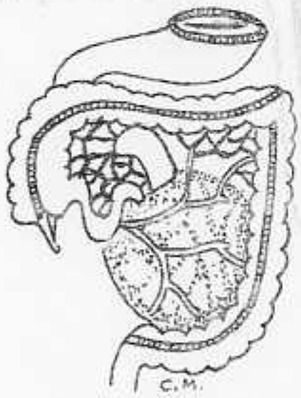


FIG. 152

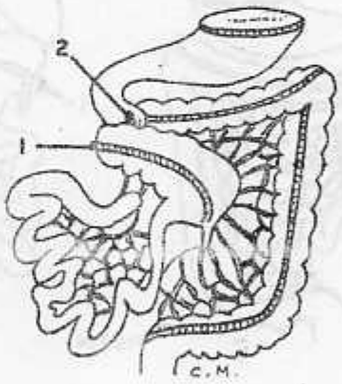


FIG. 153

- Fig.152-Malformação peritonial:em A-forma-se uma hérnia interna.
- Fig.153-Malformação peritonial: 1-volvo do intestino grosso;2-obstrução do delgado.
- As aderências congênitas por mal rotação intestinal, são as principais malformações do intestino grosso, levando a múltiplas obstruções do tubo digestivo de consequências imprevisíveis.As estenoses, atresias ou duplicações da luz são menos frequentes. O volvo do cólon íleo-pélvico ou do transverso podem

ocorrer mas não são muito comuns. A intussuscepção de uma alça pode levar a oclusão intestinal, mas o prognóstico é melhor que o das aderências.

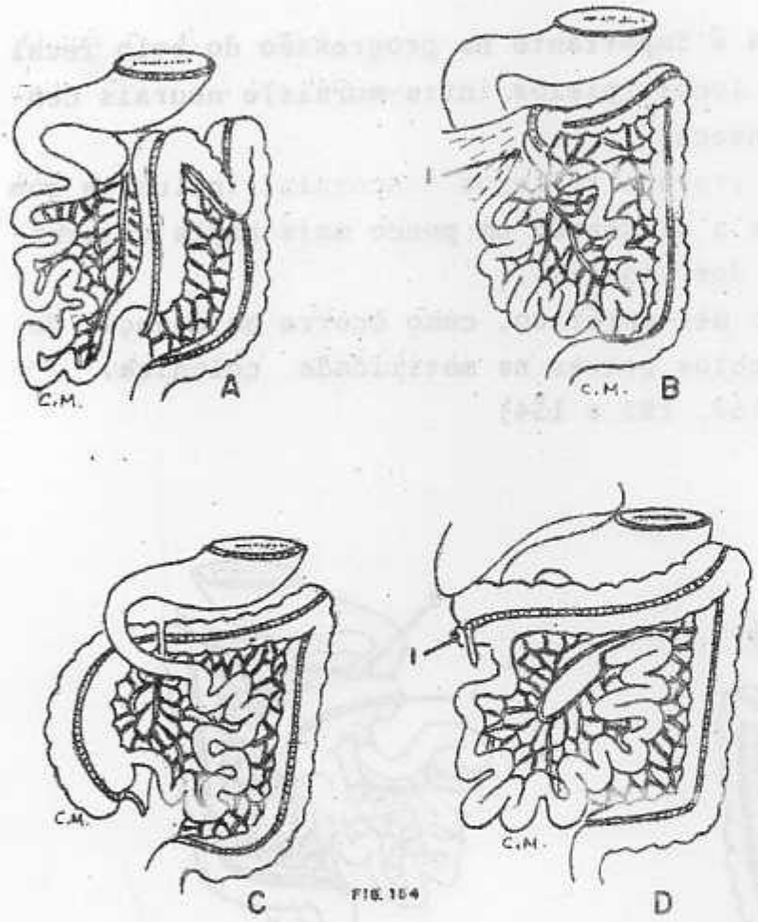


-Fig.154-Malformações do peritônio: em mal-rotação do cólon; em B-volvo do intestino grosso com obstrução do delgado; em C-mal-rotação cólica com pinçamento arterial em 1; em D-mal-rotação cólica com ceco sub-hepático(1).

## XII- INTESTINO GROSSO: RETO E CANAL ANAL

### A- SITUAÇÃO(Figs 155 e 156)

- O reto(1)situa-se no interior da cavidade pélvica, logo adiante do osso sacro(Fig. 155.6 e Fig.156.2) e atrás da bexiga urinária(Fig.165.5), no homem e do útero (Fig.164.3), na mulher. O canal anal(Fig.164.4), situa-se na porção posterior do períneo.

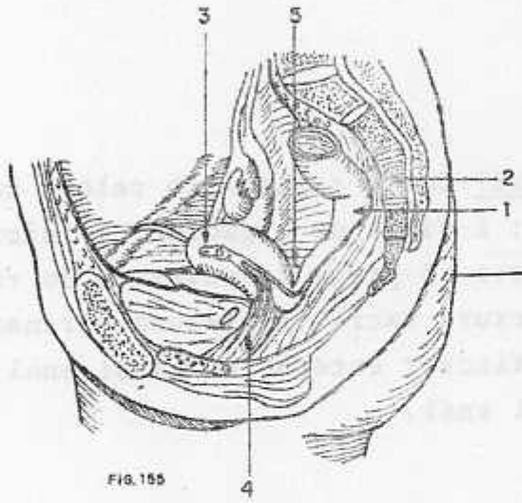


-Fig.155-Corte sagital da pelve feminina: 1-reto; 2-sacro;3-bexiga urinária; 4-vagina;5-recesso reto uterino.

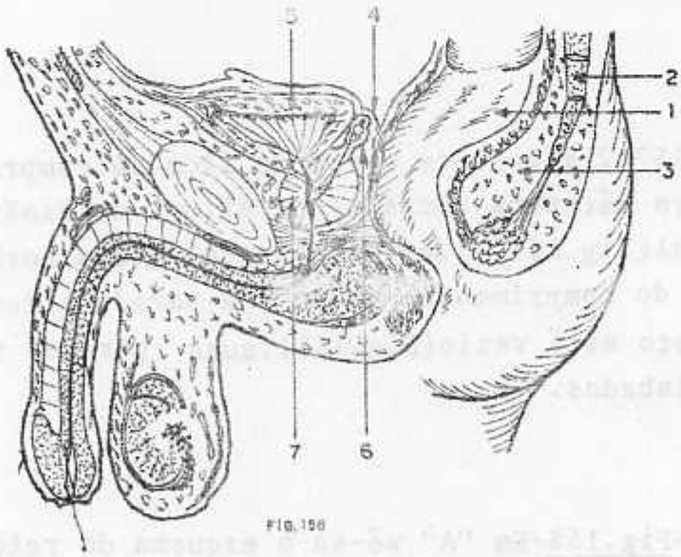


-Fig.156-Corte sagital da pelve masculina:1-reto;2-sacro;3-tecido conjuntivo pré-sacral; 4-recesso peritonial reto-vesical;5-bexiga urinária;6-glândula seminal;7-próstata

### B- ASPECTOS MORFOLÓGICOS

1- Direção(Fig.157): O reto apresenta uma direção vertical,onde distinguimos curvaturas no plano frontal e no plano sagital.

- As curvaturas frontais(Fig.157.1) são constituídas por duas concavidades, na sua face esquerda e uma terceira na face direita. Elas coincidem com a posição das pregas transversais (2)da mucosa.
- No plano sagital(Fig.162), o reto(2) mostra uma curvatura de concavidade para diante, acompanhando a curvatura do osso sacro, é a flexura sacral(4).O canal anal(7), também apresenta uma curvatura sagital de concavidade para trás, é a flexura perineal(5).

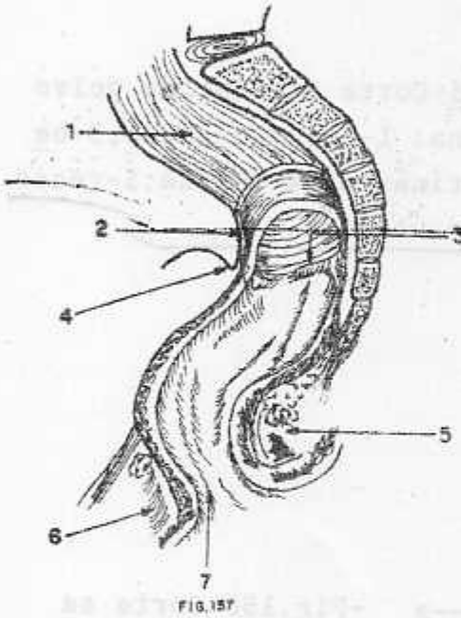


-Fig.157-Corte sagital do reto e canal anal: 1-final do sigmóide; 2-inicio do reto; 3-prega transversal do reto; 4-flexura sacral;5-flexura perineal; 6-esfincter externo do canal anal;7-canal anal.

2- Dimensões:O reto (Fig.157.2)apresenta cerca de 12cm de comprimento indo desde a terceira vértebra sacra até a altura do diafrágma pélvico. O canal anal(Fig.157.7),estende-se daí até a borda do ânus com cerça de 3 cm de comprimento, sendo sua parede anterior mais curta.Quando o reto está vazio(Fig.158),suas paredes ventral e dorsal estão colabadas.


-Fig.158-Em "A" vê-se o esquema do reto vazio e em "B" o esquema do reto distendido.

3- Relações Anatômicas: O reto(Figs.155.1 e 156.1) apresenta posteriormente relações com o osso sacro (Fig.159.1 e 156.2)e com o tecido conjuntivo pré-sacral(Fig.156.3).Lateralmente relaciona-se com o ílio, o cólon-pélvico e o plexo hipogástrico superior, além de vasos e nervos pélvicos.Anteriormente, as relações variam nos dois sexos.No homem(Fig.156), faz-se com a parede posterior da bexiga urinária(5), glândulas seminais(6), ductos deferentes e recesso peritonial reto-vesical(4),recesso reto-uterino(5).Na porção mais inferior do reto há uma relação no homem com a próstata(Fig.156.7) logo acima do diafragma urogenital.

4- Configuração interna

-Macroscopicamente, a superfície interna do reto(Fig.159) apresenta três pregas transversais(2)(semilunares),geralmente duas estão situadas a esquerda e uma à direita. A prega esquerda inferior coincide com o local onde o peritônio realiza as reflexões vesico-retal e reto-uterina.Isto ocorre a cerca de 7cm da borda do ânus, sendo de grande importância clínica.

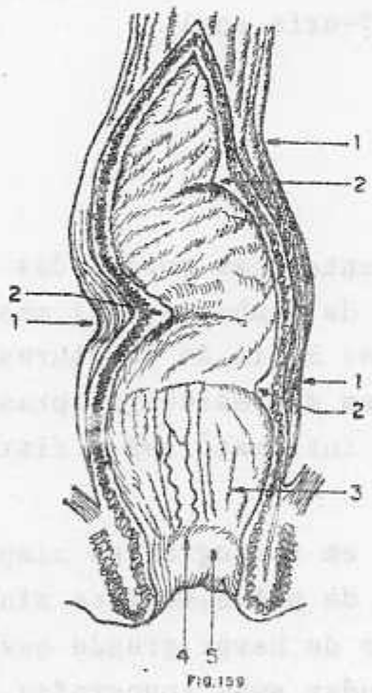


-Figura 159-Morfologia interna do reto e canal anal:1-flexuras frontais do reto; 2-pregas transversais do reto; 3-coluna anal; 4-linha pectinada; 5-pécten.

- O canal anal(Fig.160) mostra um pregueado da mucosa disposto longitudinalmente com cerca de 5 a 10 colunas(3) anais,apresentando sulcos entre elas.Estes sulcos terminam abruptamente em depressões com fundo cego chamadas de seios anais(4), onde abrem-se glândulas e ocorre o acúmulo de resíduos fecais com certa frequência.As entradas destas depressões são marcadas por pregas mucosas, chamadas de válvulas anais(5).
- Se delimitarmos toda a borda inferior das válvulas por uma linha sinuosa que contorne toda circunferência do canal, estaremos delimitando a linha pectinada(5).O canal anal abaixo desta

linha mostra duas regiões:o pécten(6)e a orla anal(7).A linha pectinada(5) é o local onde existiu a membrana anal(5),junção ecto e endodérmica.A partir do pécten,o epitélio vai se tornando estratificado.Entre o pécten(6) e a orla anal(7), existe uma linha de transição(linha branca de Hilton),marcada por um discreto relevo que marca a separação da zona do esfíncter interno(1)com a zona da porção sub-cutânea do esfíncter externo(2).

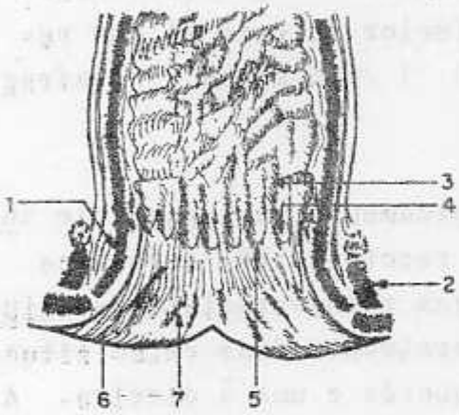

FIG. 160

-Fig.160-Morfologia interna do canal anal:1-esfíncter interno; 2-esfíncter externo; 3-coluna anal;4-seio anal; 5-válvula anal(linha pectinada); 6-pécten; 7-orla anal.

-Algumas projeções epiteliais estão presentes nas bordas das válvulas anais, sendo consideradas vestígios da membrana anal,mas são inconstantes,sendo denominadas de papilas anais.As aberturas das glândulas nos seios anais são feitas em depressões(criptas anais). Estas são sedes frequentes de processos inflamatórios e fistulizações, particularmente nas crianças.

5-Anatomia Radiológica:O reto expressa-se em radiografias simples como imagens de gás, situadas no interior da pelve.Pode-se ainda observar suas curvaturas e pregas no caso de haver grande quantidade de gás.No clister opaco, pode-se estudar suas topografia,flexuras, contorno, calibre e variações(ampola retal),pregas e dinâmica esfinctéricas.A cinerradiografia demonstra melhor esta dinâmica.

a-Estrutura(Fig.160):o epitélio da mucosa do reto e canal anal até a altura do pécten(6) é do tipo cilíndrico simples.A partir daí,este epitélio progressivamente vai se tornando estratificado, começando a aparecer glândulas sudoríparas, sebáceas e pelos.Na lâmina própria do canal anal, desenvolve-se um plexo venoso(plexo retal),colocando-se na espessura das colunas anais.

-As camadas musculares dispõem-se como no restante do cólon,mas as tênias não são aí observadas.A musculatura lisa do reto se organiza de tal forma, a constituir o esfíncter interno(1) do canal a-

nal, na altura do pécten(6).Derivado do músculo levantador do anus,alguns feixes se dispõem ao redor do canal para formar o esfíncter externo(2), de controle voluntário.

- A serosa(10)é composta pelo peritônio que recobre apenas a parte superior do reto(faces ântero-laterais).As partes restantes do reto são recobertas por tecido conjuntivo frouxo da cavidade pélvica que, em alguns pontos,adquire maior consistência,constituindo importantes meios de contenção visceral.
- Os haustros e os apêndices epiplóicos não são mais observados.Os plexos intra murais ainda mantêm-se na submucosa e muscular.

b- Vasos(Figs.161 e 162)

b1-Artérias(Fig.162):O reto e o canal anal são irrigados por arterias, provindas de três sistemas: a artéria retal superior(1),ramo terminal da mesentérica inferior, que irriga a parte superior do reto;a artéria retal média(2), ramo da ilíaca interna, irrigando a parte inferior do reto.O canal anal é irrigado pela artéria retal inferior(3), ramo da pudenda interna.

Esses três sistemas, anastomosam se na parede do reto.

FIG.161

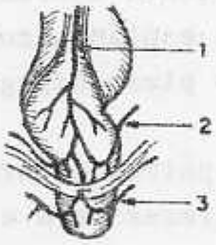

FIG.162

-Fig.161-Em "A" está assinalado o plexo venoso retal. Veem-se ainda as anastomoses porto-cava.

-Fig.162-Artérias retais: 1-superior; 2-média;3-inferior.

b2-As veias seguem as artérias e na espessura da parede deste segmento desenvolvem-se áreas de anastomose porto-cava.Devemos observar maiores detalhes nos capítulos de esôfago e fígado sobre estas vias colaterais.

b3-Os linfáticos:Seguem as veias e artérias.A parte superior do reto drena para os linfonodos mesentéricos inferiores.A parte inferior segue os linfonodos iliaco internos. O canal anal também segue a via anterior, mas a porção abaixo da linha pectinada drena para as cadeias inguinais superfíciais.

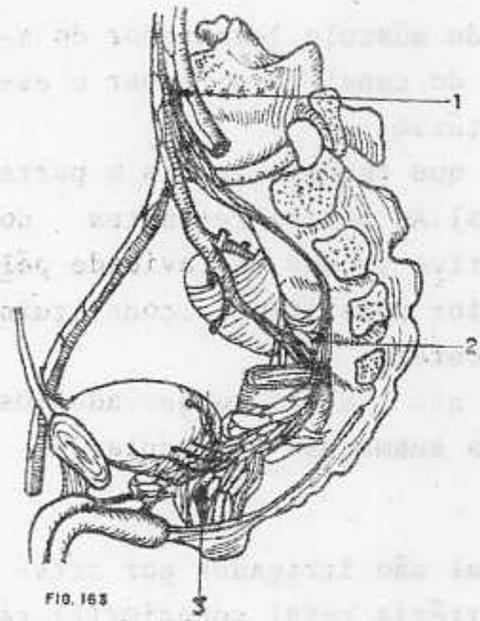


-Fig.163-Inervação autônoma do intestino: 1-plexo pré-aórtico; 2-plexo hipogástrico superior; 3-plexo hipogástrico

c- Nervos(Fig.163-A-B): O reto e o canal anal são inervados pelo plexo hipogástrico inferior(3), trazendo fibras nervosas dos plexos pré-aórticos(1) e dos nervos esplâncnicos lombares. Estas duas origens de fibras formam o plexo hipogástrico superior(2).

Este recebe os nervos esplâncnicos pélvicos,formando o plexo hipogástrico inferior(3)que emite fibras para a inervação visceral do reto e canal anal.

- A terminação do canal anal e o esfincter externo são inervados por fibras somáticas do nervo pudendo.

D- CONSIDERAÇÕES FUNCIONAIS

- O reto constitui um tubo cujas paredes estão em contato e os esfincteres fechados,quando está vázio.Na presença das fezes ou de gases,ele é distendido formando a ampola retal. Neste momento desencadeia-se o reflexo da defecação,ocorrendo uma contração muscular retal e abertura do esfincter interno. O esfincter externo permitirá ou não a passagem, dependendo da vontade do indivíduo.
- As veias retais auxiliam na descompressão do sistema porta hepático,em casos de hipertensão deste território,devido a presença de redes anatomóticas porto-cava em sua parede.
- A destruição dos plexos intra-murais ou a sua não formação acarretará em distúrbios no esvazimento deste segmento.

E- MALFORMAÇÕES

- A agenesia de trechos do segmento inferior do tubo digestivo ou a persistência da membrana anal levará a quadros de obstrução baixa do intestino.O ânus ectópico ou as fístulas externas(perineais) e internas(reto-vaginais), associadas ou não as agenesias poderão existir, aumentando a morbidade dos quadros clínicos.

## XIII- FÍGADO

### A- SITUAÇÃO(Figs.164)

- O fígado (Fig.164.1)situa-se na cavidade abdominal,nos quadrantes superiores mas seu maior volume ocupa o quadrante superior direito.Aloja-se (Fig.165)sob a hemi-cúpula diafragmática direita, ocupando o hipocôndrio direito(1),e epigástrio(2) e o flanco direito(4).Fica parcialmente coberto pelo gradil costal e pertence ao compartimento intra-peritonial.

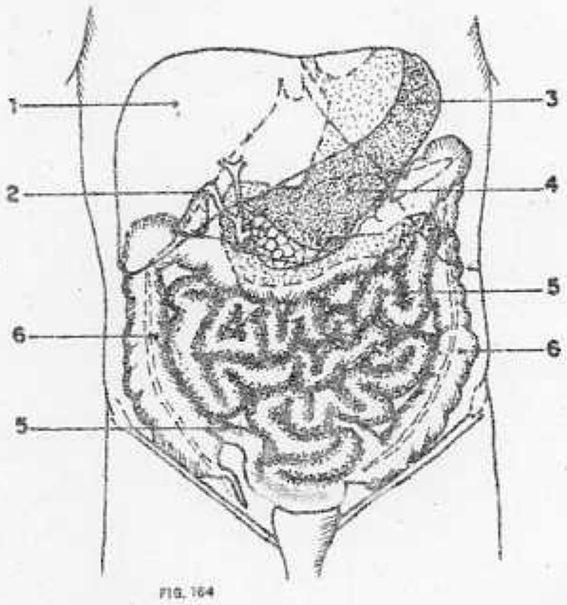


- Fig.164-Fígado; 2-vesícula biliar; 3-estômago;4-pâncreas; 5-jejuno-íleo; 6-cólons.

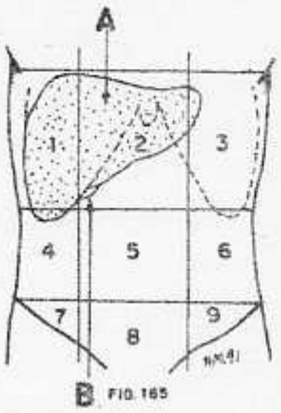


-Fig.165-Anatomia da superfície do fígado(A)e da vesícula biliar(B).1-hipocôndrio direito;2-epigástrio; 3-hipocôndrio esquerdo;4-flanco direito;5-mesogástrio; 6-flanco esquerdo;7-região ilíaca direita;8-hipogástrio; 9-região ilíaca esquerda.

B- ASPECTOS MORFOLÓGICOS

1- Características Físicas

1a-Peso:O fígado constitui-se na maior glândula do corpo humano.Seu peso médio é cerca de 1.400 a 1.800 gramas no homem e 1.200 a 1.450 gramas na mulher.Cerca de 1/40 do peso corporal.A criança apresenta o fígado pesando 150 gramas ao nascer,entretanto, esta massa corresponde a aproximadamente a 1/20 do seu peso corporal total.

1b-Dimensões:As dimensões do fígado são variadas dependendo da região estudada e das variações individuais que veremos adiante.No indivíduo em posição supina,a borda superior do fígado alcança os níveis da quarta ou quinta costelas,anteriormente e a direita e da sexta a esquerda.A borda inferior situa-se comumente ao nível da reborda costal direita e o lobo esquerdo atravessa o ângulo infra esternal.Estas referências no entanto dependem de alguns fatores que estudaremos mais adiante.Na altura na linha hemi-clavicular direita, o fígado apresenta cerca de 10 a 14cm de altura, o que constitui a hepatimetria clínica.

1c-Cor:Apresenta uma coloração avermelhada,devido a intensa quantidade de sangue em seu interior.

1d-Consistência:Apesar de firme e depressível ao contato,o fígado é bem friável e facilmente lacerado, o que dificulta as suturas nas cirurgias hepáticas.

1e-Variações Individuais:Algumas vezes o lobo direito do fígado pode apresentar uma projeção para baixo que pode alcançar até a crista ilíaca, constituindo uma variação anatômica chamada lobo accessório ou de Riedel.A idade também varia a forma e posição do fígado, como já referido,sendo esta estrutura proporcional maior na criança do que no adulto.O biotipo também influi nesses fatores, onde o brevilíneo, apresenta um fígado com predominância transversal, sendo a sua borda inferior mais superiormente colocada. O longilíneo ao contrário, apresenta um fígado com predominância vertical, alcançando níveis mais baixos com a borda inferior.

-Como o fígado apresenta-se colocado sob a hemi-cúpula diafragmática, sua posição irá variar com as incursões respiratórias,atingindo níveis mais baixo na inspiração.O decúbito é um outro fator que altera a posição do fígado, mas não é de grande importância pois esta diferença é extremamente pequena.A gestação avançada poderá também alterar o posicionamento visceral.

1f-Forma e Relações Anatômicas:(Fig.166-A e B)O fígado apresenta-se mais volumoso à direita.Observa-se duas faces, duas bordas e uma extremidade situada a esquerda.A face diafragmática ou superior (Fig.166)é convexa e está adaptada a hemi-cúpula diafragmática.Apresenta como acidentes anatômicos: os ligamentos falciforme(3), coronário(7),triangulares direito(8) e esquerdo(4)e uma área nua (9).

-Suas relações anatômicas faz-se com o músculo diafrágma e através dele com a própria parede da cavidade toráco-abdominal.

-O fígado apresenta-se dividido em dois lobos,segundo a distribuição vascular e em quatro lobos segundo a divisão anatômica.seguindo esta última, vê-se que na face diafragmática,dividida pela fissura do ligamento falciforme(3) estão os lobos direito(1)e esquerdo(2).O lobo direito é bem maior que o esquerdo.

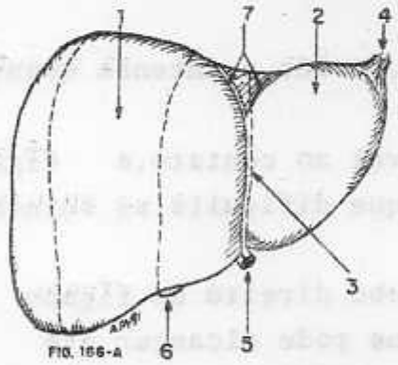

FIG. 166-A

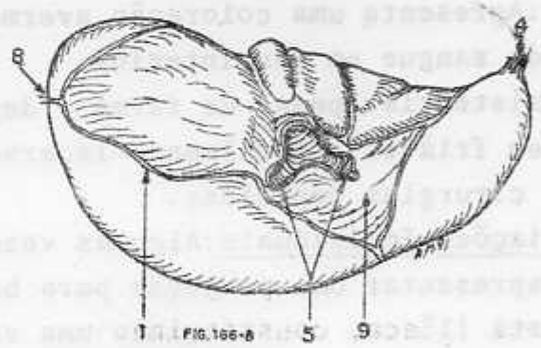

FIG. 166-B

-Fig.166-A-Face diafragmática ou superior do fígado. Parte anterior da face diafragmática do fígado: 1-lobo direito; 2-lobo esquerdo;3-fissura do ligamento falciforme; 4-ligamento triangular esquerdo; 5-ligamento redondo; 6-vesícula biliar.

-Fig.166-B-Parte póstero-superior do face diafragmática do fígado: 1-ligamento coronário;8-ligamento triangular direito;4-ligamento triangular esquerdo; 9-área nua do fígado; 5-vv.supra hepáticas.

-A face visceral ou inferior(Fig.167)é ligeiramente côncava;e anteriormente separa-se da superior por uma borda cortante anterior. Posteriormente a borda que a limita é romba, não sendo bem definida,Esta face apresenta-se com ínumeros relevos e reentrâncias e suas relações anatômicas são mais numerosas, como veremos a seguir.

-Na face inferior(Fig.167)Observam-se os sulcos:do ligamento re

dondo(1)e o do ligamento venoso(2).Estes ligamentos são vestígios embrionários da veia umbilical e do ducto venoso. Também encontramos os sulcos da veia cava inferior(3) e da vesícula biliar(4).Ainda pode se notar outro sulco bem mais profundo, disposto em um plano frontal, que é o hilo hepático(5). Logo, limitado por estes sulcos temos os lobos direito(6)e esquerdo (7) e dispostos atrás e adiante do hilo, os lobos caudado(8)e quadrado(9),respectivamente.

Curiosamente,da união destes sulcos resulta uma letra H,que é chamado de H hepático.

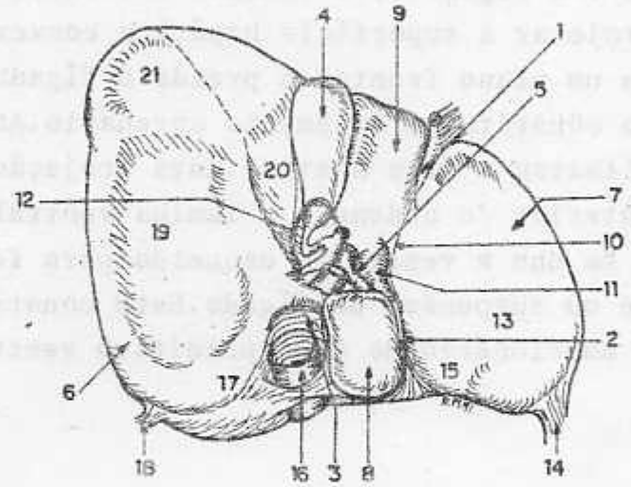


-Fig.167- Face visceral ou inferior do fígado: 1-ligamento redondo;2-sulco do ligamento venoso; 3-sulco da veia cava inferior; 4-vesícula biliar; 5-sulco transverso ou hilo do fígado; 6-lobo direito;7-lobo esquerdo; 8-lobo caudado ou de Spiegel; 9-lobo quadrado; 10-sulco longitudinal esquerdo;11-ducto venoso ou ducto de Arâncio; 12-sulco longitudinal direito;13- impressão gástrica; 14-ligamento triangular esquerdo; 15-impressão esofágica; 16-veia cava inferior; 17-impressão supra-renal; 18-ligamento triangular direito; 19-impressão renal; 20-impressão duodenal; 21-impressão cólica; 22-Vesicula biliar.

-Entre os lobos quadrado(9)e esquerdo(7),encontramos na face inferior, a fissura do ligamento redondo(1).Entre os lobos quadrado(9) e direito(6)observa-se a vesícula biliar(14)que em geral, está intimamente relacionada ao fígado.A esquerda do lobo

caudado(8)temos o sulco do ligamento venoso(2)e a direita o sulco da veio cava inferior(3).

-Ainda da face inferior(Fig.190)a relação anatômica do fígado,pode ser observada.O lobo esquerdo(7) relaciona-se com o esôfago (15) e o estômago(13).

-O lobo caudado(8)relaciona-se com a porção superior do duodeno e o lobo direito(6)com o ângulo hepático do cólon(21),o rim direito(19),a supra renal direita(17)e a porção vertical do duodeno(20).

1g-Comportamento do peritônio (Fig.168)

-O peritônio parietal, que recobre o diafrágma(11)se insinua entre este músculo e o fígado(1) e realiza uma reflexão de cada lado, para se projetar a superfície hepática convexa.Esta reflexão dispõe-se em um plano frontal e prende o fígado ao diafragma.Esta reflexão constitui o ligamento coronário.As lâminas deste ligamento delimitam a área nua(12).Esta projeção se prolonga para a parede anterior 'o abdome e a lâmina ventral e direita deste ligamento se une a ventral e esquerda para formar o ligamento falciforme ou suspensor do fígado.Este constitui uma porção do vestígio embrionário do meso primitivo ventral.

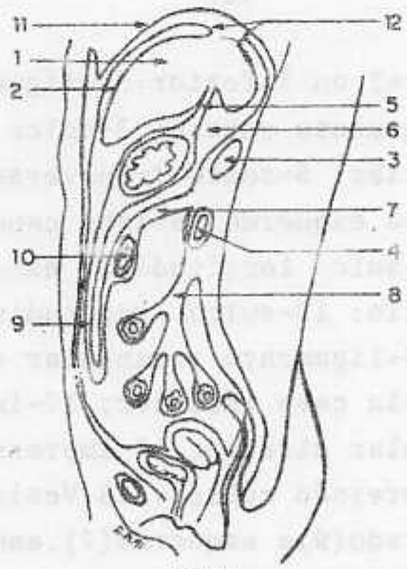


FIG.168

-Fig.168-Corte sagital do tronco mostrando o comportamento do peritônio: 1-fígado;2-estômago; 3-pâncreas; 4-duodeno;5-omento me

nor ou hepáto-gástrico; 6-bolsa omental; 7-meso cólon-transverso;8-mesentério; 9-omento maior ou gastro-cólico;10-cólon transverso;11-diafrágma; 12-área nua ou parte extra peritonial do fígado.

-Os fundos de saco formados por estes desdobramentos do peritônio, constituem os recessos sub-frênicos,de grande importância na patologia médico-cirúrgica.

-O peritônio visceral do fígado ao recobrir sua face inferior penetra no hilo e se continua por reflexão com as lâminas do omento hepáto-gástrico e hepato-duodenal, este último passando a conduzir os elementos do pedículo hepático.

-As extremidades direita e esquerda do ligamento coronário (Fig. 166-B),fixam-se ao músculo diafragma, de cada lado, constituindo os ligamentos triângulares direito(8) e esquerdo(4).

1h-Meios de fixação:As reflexões peritoniais anteriormente descritas, constituem reforços na fixação hepática, mas não são os mais importantes mecanismos mantenedores da topografia do fígado.

-A fixação vascular, sobretudo à veia cava inferior e às veias conteúdo visceral, constituem, na verdade os elementos reais da estática visceral do fígado.A pressão negativa do tórax realizando esta víscera um mecanismo de sucção, sem dúvida, colabora como meio de manutenção da posição desta víscera.

1i-Anatomia Radiológica:A radiografia simples do abdome pouco colabora no sentido do estudo da anatomia do fígado.Apenas fornece uma imagem hipotransparente, fundindo esta imagem com a diafragmática.

-Nas radiografias contrastadas utilizam-se a arborização vascular ou ductal como meio coletor da substância readiopaca.Desta forma, a arteriografia seletiva do tronco celíaco, a esplenoportografia e a colangiografia transhepática fornecem subsídio para o estudo das enfermidades do fígado.A tomografia computorizada tem atualmente, trazido avanços na avaliação da morfologia desta víscera. Os métodos não radiológicos da cintilografia com radioisótopos e da ultrassonografia completam o arsenal semiótico que complementam o estudo da anátomo-fisiologia do fígado.

C- CONSTITUIÇÃO

1- Estrutura (Fig.169-A-B-C-D): O fígado é composto por conjunto de

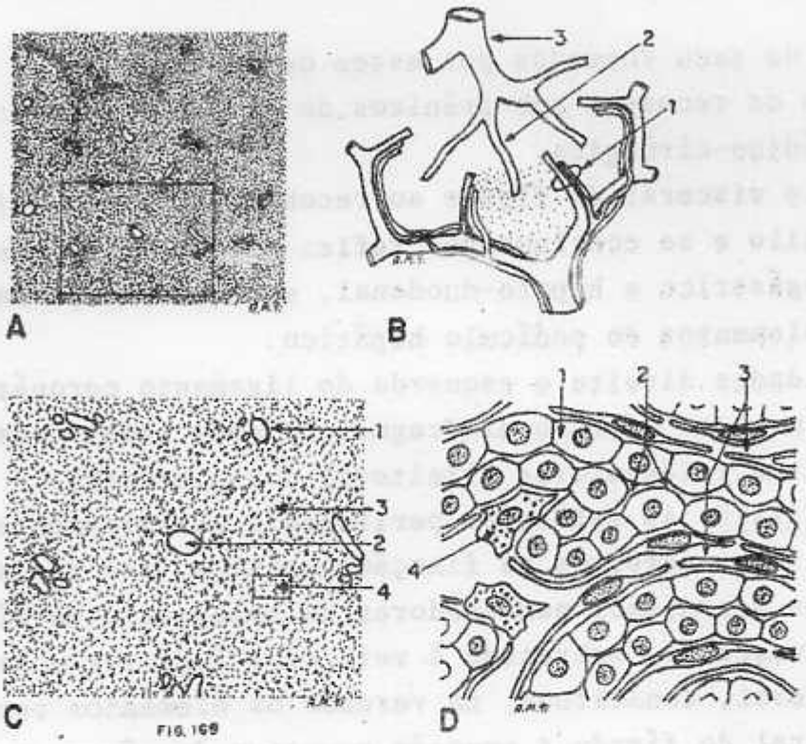


FIG. 169

- Fig.169-"A"-Assinalado um lóbulo hepático. "B"- Lóbulo hepático: 1-triade portal; 2-v.centro-lobular; 3-v.hepática."C"-Maior aumento de um lóbulo hepático: 1-espaço-porta; 2-v.centro-lobular; 3-cordões de hepatocitos; 4-Assinalado uma área do parênchma para mior aumento em "D"- 1-hepatocito; 2-canalículos biliares; 3-sinusóides; 4-célula de Kupffer.
- células hepáticas(D-1-4),agrupadas de uma tal forma em torno de uma veia, a veia centro lobular(B-2 e C-2).Este arranjo se dispõe em vários cordões que assumem no conjunto uma forma hexagonal(ao corte).Cada unidade hexagonal constitui um lóbulo hepático(Fig.169-B).Entre cordões adjacentes de hepatócitos situam-se espaços onde encontramos os sinusoides(D-3).Estes sinusóides agrupam-se em torno e afluem à veia centro-lobular(C-2).
- Entre as membranas dos hepatócitos adjacentes(D-1),existe um espaço que constitui o início da formação da via biliar, canalículo biliar(D-3).Este canalículo mantém íntimo contato com a célula hepática(D-1).Desta forma, o hepatócito(D-1)situa-se entre dois compartimentos orgânicos:a via biliar(D-2)e a circulação sanguínea(D-3).
- Entre as estruturas hexagonais observam-se espaços, chamados espaço-porta(C-1),onde encontramos vasos e ductos de maiores calì

bres e que constituem, no conjunto, a chamada triade portal( B-1).Nela existe um ramo da veia porta, da artéria hepática e um ductulo biliar. Identifica-se ainda um vaso linfático de pequeno calibre.

-Existem pequenas lacunas entre as paredes dos sinusóides e os cordões de hepatócitos chamadas de espaços DISSE, onde se localizam células fagocitárias do sistema retículo-endotelial, denominadas de células de KUPFFER(D-4).

-Recobrindo externamente a massa hepatica encontra-se uma cápsula de tecido conjuntivo(cápsula de GLISSON)que se distende com os aumentos de tamanho do fígado.

2-Vasos:O fígado é irrigado(Fig.170)principalmente pelo sangue da veia porta(8).A artéria hepática(7) complementa esta nutrição.A artéria hepática e a veia porta ao penetrarem no hilo, dividem-se em ramos direito e esquerdo e distribuem-se igualmente para os lobos vasculares do fígado.

-A divisão do fígado em lobos vasculares é feita por um plano que passe pelo leito da vesícula biliar.A partir desta divisão vascular(Fig.171),os ramos arteriais e venosos distribuem-se em ramos segmentares definidos e desta forma cada segmento do fígado será servido por um ramo da artéria hepática, da veia porta e um ducto biliar.Estes territórios, normalmente são independentes e a circulação aí é funcionalmente terminal.O conhecimento desta segmentação hepática é importante na cirurgia da ressecção hepática onde a segmentectomia, dentro de certos limites, é possível.

-Após a ramificação dos vasos segmentares tanto a circulação arterial quanto a portal confluem, a partir dos espaços-porta, para os sinusóides que recebe um sangue misto.Nesta rede de sinusóide haverá as trocas metabólicas e o sangue então fluirá para as veias centro-lobulares e daí para as veias hepáticas.Estas veias, normalmente em número de três, recebem o sangue das centro-lobulares e afluem para a veia cava inferior.

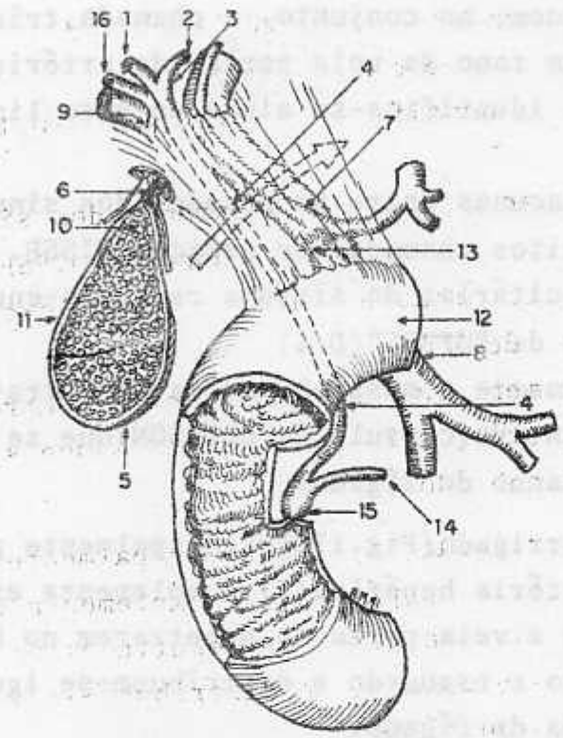


FIG. 170

-Fig.170- 1-ducto hepático direito; 2-ducto hepático esquerdo; 3-ducto hepático comum; 4-ducto colédoco; 5-vesícula biliar; 6-ducto cístico; 7-artéria hepática própria; 8-veia porta; 9-artéria cística; 10-colo da vesícula; 11-corpo da vesícula; 12-1a. porção duodeno; 13-artéria gastroduodenal; 14-ducto pancreático principal ; 15-ampola hepato-pancreática; 16-artéria hepática direita.

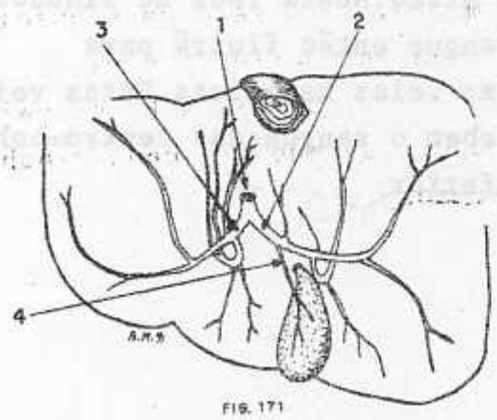


FIG. 171

-Fig.171-Artéria hepática e suas ramificações. 1-a.hepática própria; 2-a.hepática direita; 3-a. hepática esquerda; 4-a.cística.

-Os linfáticos do fígado são divididos em um grupo superficial e outro profundo.O grupo superficial acompanha a cadeia ao redor da veia cava inferior e desaguam no ducto torácico, covergem ainda para o hilo hepático e aí acompanham a cadeia hilar. Outros seguem em direção ao esôfago para os linfonodos justacárdicos.O grupamento profundo drena em direção às veias hepáticas ou às cadeias hilares.

3-Nervos(Fig.172):A inervação do fígado é proveniente do plexo hepático(4), contendo ramos simpáticos e parassimpáticos. Esta inervação parassimpática origina-se do tronco vagal anterior(6), principalmente, trazendo componentes aferentes fisiológicos também.A inervação simpática é originada do plexo celíaco(3), via nervos esplâncnicos torácicos.A dor hepática referida,ocorre no acometimento do peritônio parietal, carreada por nervos parietais toracolombares, intercostais e frênico.

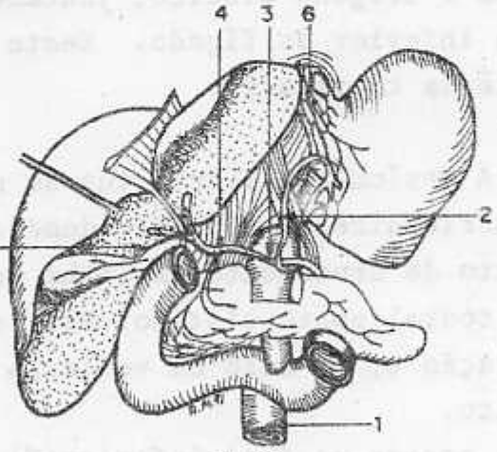

FIG.172

-Fig.172-Inervação do fígado e da vesícula biliar. 1-aorta; 2-n. gástrohepático anterior; 3-plexo celíaco; 4-plexo hepático;5-ramos císticos; 6-tronco vagal anterior.

4- Aparelho Excretor (vias biliares) (Fig.170):

- O sistema excretor do fígado é constituído pelas vias biliares. Estas são divididas topograficamente em intra e extra-hepáticas e, segundo a sua importância na função biliar em via biliar principal e accessória.A via biliar principal é constituída pelos canais intra-hepáticos, ductos hepáticos direito(1) e esquerdo(2), ducto hepático comum(3) e ducto colêdoco(4).A via biliar accessória é composta pela vesícula biliar(5) e o ducto cístico

(6).O ducto hepático(3), ao receber o cístico(6) passa a ser chamado de ducto colédoco(4).

4a-Vias biliares intra-hepáticas (Fig.169) : Os canalículos biliares intra-hepáticos(D-2), como já observado, situam-se entre os hepatócitos(D-1) e vão se unindo progressivamente para formar os ductulos biliares, situados nos espaços-porta(B-1).Estes ductulos reunem-se formando ductos mais calibrosos até a constituição final em dois ductos hepáticos(direito e esquerdo),que emergem no hilo do fígado.

4b-Condutos Hepáticos (Fig.170):Os condutos hepáticos direito e esquerdo reunem-se em um ducto hepático comum que apresenta cerca de 3 cm de comprimento. Situam-se na espessura do omento hepáto-duodenal, adiante do forame epiplóico(Fig.170-seta).

-Relaciona-se medialmente com artéria hepática própria(7) e medial e posteriormente com a veia porta(8). A artéria hepática direita normalmente cruza a sua face posterior.O ducto hepático comum(3) limita ainda o trígono cístico, juntamente com o ducto cístico(6) e a borda inferior do fígado. Neste trígono encontra-se, comumente, a artéria cística(9).

4c- Vesícula Biliar:

4c1-Situação(Fig.165-B):A vesícula biliar situa-se na face inferior do fígado,no hipocôndrio direito.Pode ser demarcada na superfície do abdome no ponto de cruzamento da linha hemiclavicular direita com a reborda costal(ponto cístico).Esta situação pode-se alterar com a respiração e, em caso da vesícula apresentar um omento, com o decúbito.

-Geralmente é coberta apenas na face inferior(Fig.172)pelo peritônio visceral do fígado,ficando na face superior em contato com a superfície hepática.Em alguns casos fica bem afastada desta superfície,estando unida ao fígado por um omento de variável tamanho.Desta forma pode situar-se bem inferiormente na cavidade,apresentando grande mobilidade.

4c2-Dimensões(Fig.170):Apresenta cerca de 7 a 10cm de comprimento e 3 cm no maior diâmetro transverso.Sua capacidade é de 30 a 50 ml.Apresenta na região oposta ao ducto cístico(6) uma zona chamada fundo(5) e outra próxima a este ducto chamada colo(10).Finalmente a parte mais volumosa,situada entre estas zonas é chamada de corpo(11) da vesícula biliar.Próximo a saída do ducto cístico(colo)a vesícula apresenta seu ponto de maior constricção.

4c3-Forma (Fig.170):Apresenta-se em forma de pera invertida onde o fundo(5)situa-se no limite mais inferior, de tal forma que aí é inicialmente coletada a bile que chega a vesícula biliar. O colo(10)situa-se mais medialmente e superiormente.O ducto cístico(6)mostra-se tortuoso, apresentando por isto,na superfície interna,uma crista espiralada(valva espiral)e ao unir-se ao ducto hepático(3) torna-se paralelo e aderido a este durante um pequeno trajeto.

4c4-Relações Anatômicas:Apresenta relações anatômicas com a parede tóraco-abdominal(anteriormente),com o fígado superiormente, e inferiormente com as porções superior ou vertical do duodeno, e o cólon transverso.

4c5-Estrutura(Fig.173):A vesícula biliar mostra uma mucosa(1) macroscópicamente trabeculada(aspecto de favo de mel).Seu epitélio é do tipo cilindrico simples.Células com grânulos de secreção mucosa existem, principalmente próximo ao ducto cístico.As camadas musculares(2)são compostas por três estratos:longitudinal,circular e oblíquo,mesclados com tecido conjuntivo fibroso.A camada serosa(3)é composta pelo peritônio na sua face inferior.Em alguns casos há ductos hepáticos accessórios unindo o lobo direito do fígado diretamente a vesícula biliar. Sua incidência é desconhecida.

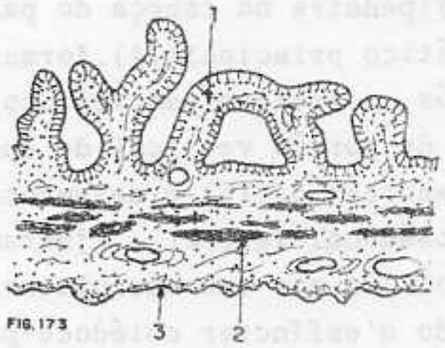

FIG.173

-Fig.173-Corte histológico da parede da vesícula biliar.1-pregueamento da mucosa;2-camadas musculares; 3-camada serosa.

4c6-Vasos:A vesícula biliar é nutrida (Fig.171)por ramos da artéria cística(4)que normalmente provem da artéria hepática direita(2)no trígono cístico.Esta artéria situa-se no colo da vesícula biliar e ascende pela sua face hepática,emitindo ramificações para o corpo e fundo.

-A drenagem venosa varia consideravelmente:As veias da face superior situam-se entre o fígado e a vesícula e desembocam, diretamente nas veias hepáticas.As da face inferior constituem ou não um tronco único, a veia cística, e desembocam diretamen

te na circulação hepática.Raramente há uma veia cística desembocando no ramo direito da veia porta.

-A drenagem linfática da superfície superior da vesícula é feita através do fígado e da superfície inferior acompanha os linfonodos próximos ao pedículo hepático e drenam daí aos linfonodos pré-aorticos.

4c7-Nervos(Fig.172):A vesícula biliar recebe inervação do ramo hepático, proveniente do tronco vagal anterior(6)(fibras motoras e aferentes fisiológicas).A inervação simpática, cuja função não é bem conhecida, próvem do plexo celíaco, enquanto que a via nociceptiva é conduzida pelo nervo frênico direito para a medula cervical e por ramos aferentes do plexo celíaco para a medula torácica, via esplâncnicos torácicos.

4d- Colédoco(Fig.170):O ducto colédoco(4)constitui-se na continuação do ducto hepático(3),após este receber o ducto cístico(6).Apresenta cerca de 7.5 cm de comprimento e 6 mm de diâmetro.Exibe em seu trajeto uma curvatura de concavidade para a direita e situa-se parcialmente na espessura do omento hepato-duodenal.Apresenta três porções;supraduodenal, retroduodenal anatômicas com a veia porta(8) e a artéria gastroduodenal medialmente.A porção retroduodenal relaciona-se com a face posterior da primeira porção do duodeno(12) e medialmente com a artéria gastroduodenal(13).

-A porção intrapancreática(Fig.170)penetra na cabeça do pâncreas, e vai se unir com o ducto pancreático principal(14),formando o ducto hepato-pancreático.Este após um trajeto pancreático,situa-se na espessura da parede medial da porção vertical do duodeno, onde apresenta a ampola hepáto-pancreática(15) e desemboca na luz do duodeno.A terminação do colédoco(Fig.174), juntamente com o ducto pancreático(5) é envolvida por uma musculatura lisa com arranjo especial, constituindo o esfíncter colédoco-pancreático ou esfincter de ODDI.

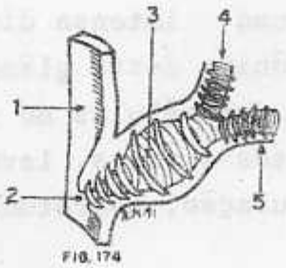

FIG. 174

-Fig.174-Junção colédoco-pancreática. 1-parede duodenal; 2-papila maior; 3-ampola hepato-pancreática ou ampola de Vater;4-colédoco; 5-ducto pancreático principal.A figura mostra a musculatura esfinctérica, envolvendo a junção.

5-Pedículo Hepático (Fig.170):O pedículo hepático é constituido pela artéria hepática própria(7), a veia porta(8) e o ducto hepático(3),além de linfáticos e nervos.Situa-se na espessura do omento hepáto-duodenal, adiante do forame epiplóico e penetra em uma depressão, situada na face inferior do fígado, hilo hepático, a frente do lobo caudado.

-A artéria hepática e o ducto hepático situam-se mais anteriormente no pedículo, estando este último à direita.A veia porta é mais posterior e localiza-se entre os dois anteriores.Existe ainda no fígado um segundo pedículo, localizado na sua face posterior, formado pelas veias hepáticas, que drenam o território hepático e afluem a veia cava inferior.

D-CONSIDERAÇÕES FUNCIONAIS

-O fígado, na função digestiva, é vital na produção e excreção da bile.Este suco digestivo apresenta importante papel na digestão de lipídeos e na absorção de vitaminas lipossolúveis .A osmolaridade da luz intestinal sofre grande variação, caso não haja presença da bile.Esta secreção, uma vez produzida,não escoa livremente ao duodeno, mas é lançada na vesícula biliar e aí modificada, de tal forma, a torna-se mais concentrada e apropriada a digestão.Após um certo estímulo no duodeno, desencadeia-se um processo de liberação de hormônios gastrointestinais, fazendo com que a vesícula contraia e expulse a bile através do colédoco, que neste momento apresentará o seu esfíncter aberto permitindo a entrada da bile no duodeno.

-Como o fígado apresenta uma intensa distribuição de vasos e ductos biliares.a doença crônica desta glândula, comumente leva a distorções da disposição das células no parênquima e, acarretará compressões destes condutos e vasos, levando a distúrbios na excreção da bile e na circulação, sobretudo, portal.

E-MALFORMAÇÕES (Fig.175)

-As agenesias, como as da vesícula biliar, e os estreitamentos dos ductos, constituem as mais frequentes malformações deste sistema. A presença do omento da vesícula(longo), poderá acarretar, angulações na via biliar e dificultar a drenagem da bile.As malformações da veia porta, particularmente e estenoses,são enfermidades que levarão a síndrome de hipertensão neste território.Os septos da vesícula nem sempre constituem em malformações, sendo muitas vezes achados ocasionais de exame(Fig.175).

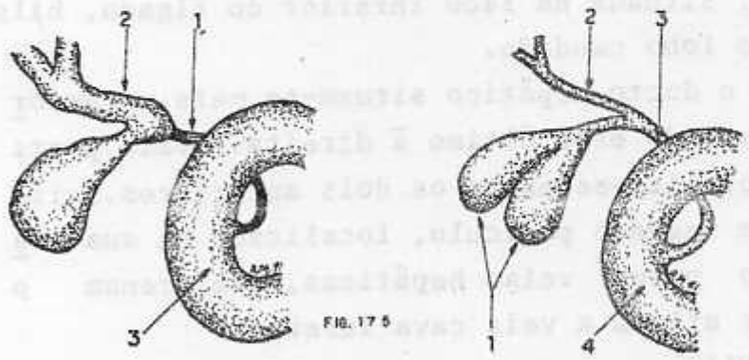


-Fig.175-Malformações das vias biliares.Em "A"-1-atresia do colédoco;2-via biliar dilatada;3-duodeno; 4-vesícula biliar.Em "B"-1-vesícula biliar duplicada;2-ducto hepático; 3-ducto cístico;4-colédoco;5-alça duodenal.

## XIV- PÂNCREAS

### A- SITUAÇÃO (Fig.176, 177)

- O pâncreas(8)situa-se transversalmente acolado à parede posterior da cavidade abdominal ao nível das duas primeiras vértebras lombares(13).Sua localização é na região retroperitonial(2b),exceto a sua cauda que aloja-se no interior do omento pancreato-esplênico.
- Amolda-se à coluna vertebral(13) e separa-se desta por tecido conjuntivo que contém a aorta(5) e a veia cava inferior(7).
- Parte do pâncreas está situada acima e parte abaixo da raiz do mesocolo transverso(Fig. 177).

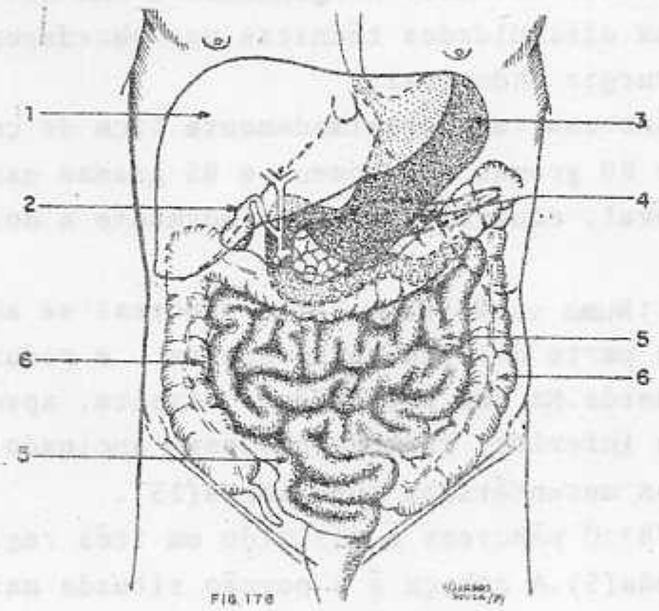


- Fig.176-1-fígado; 2-vesícula biliar;3-estômago;4-pâncreas; 5-jejuno-íleo; 6-colons.

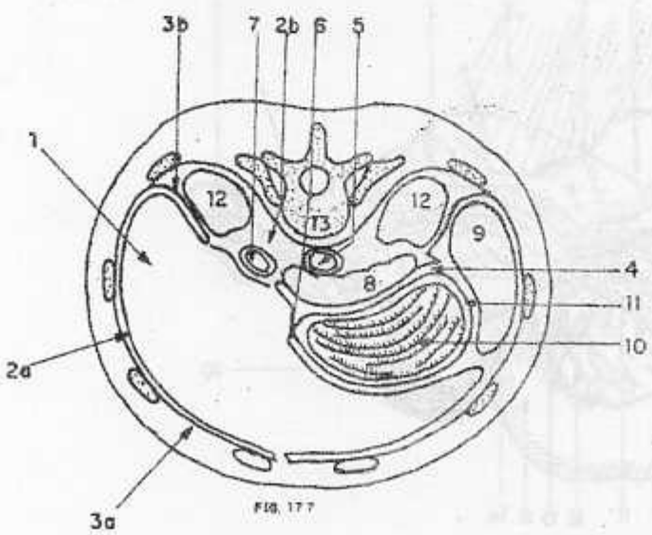


-Fig.177-Corte transversal do abdome.1-fígado; 2a-cavidade peritonial; 2b-região retroperitonial;3a-peritônio parietal anterior;3b-peritônio parietal posterior; 4-bolsa omental;5-aorta; 6-omento hepato-gástrico;7-v.cava inferior;8-pâncreas; 9-baço;10-estômago;11-peritônio visceral;12-rins;13-coluna vertebral.

B- ASPECTOS MORFOLÓGICOS

1- Direção (Fig.178): O pâncreas apresenta uma direção horizontal, atravessando a linha média do abdome e vai se tornando ascendente à medida que se projeta para a esquerda. Em um corte transversal, observa-se que apresenta uma ligeira curvatura de concavidade voltada para a coluna vertebral.

2- Cor: Apresenta uma cor rósea na glândula do indivíduo vivo, o que algumas vezes confunde, no campo cirúrgico, com o tecido conjuntivo ao redor.

3- Consistência: A consitência do pâncreas é de tecido mole que rompe. Esta labilidade mecânica da glândula é uma das condições responsáveis pelas dificuldades técnicas nas abordagens da sua estrutura na cirurgia abdominal.

4- Dimensões: O pâncreas tem aproximadamente 15cm de comprimento, pesando cerca de 90 gramas nos homens e 85 gramas nas mulheres. Sua altura à variável, equivalendo aproximdamente a dois corpos vertebrais.

5- Forma (Fig.178): Numa visão anterior, o pâncreas se assemelha a uma clava, sendo a parte direita mais espessa e reduzindo de volume para a esquerda. Na sua extremidade direita, apresenta uma pequena projeção inferior, chamada processo uncinado (16), onde se alojam os vasos mesentéricos superiores (15).

6- Divisão (Fig.178): O pâncreas é dividido em três regiões: cabeça (3), corpo (4) e cauda (5). A cabeça é a porção situada mais a direita, envolvida pelo duodeno (6,7,8,9).

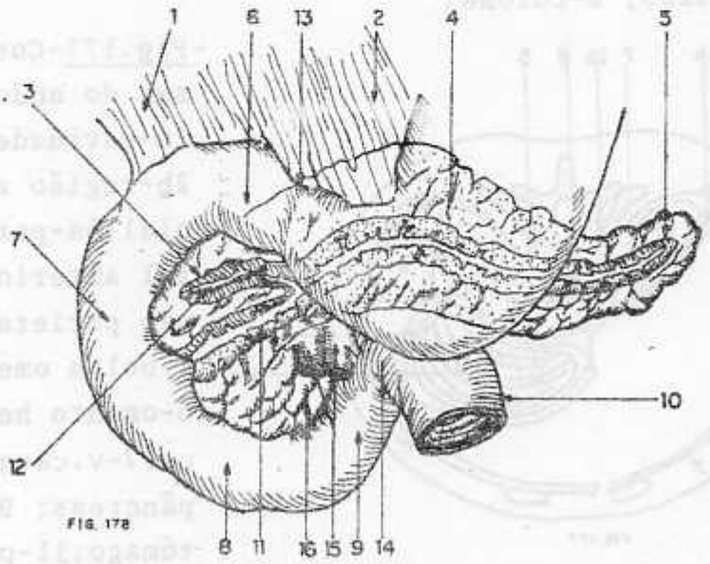


- Fig.178-Topografia duodeno-pancreática: 1-omento hepato-duodenal; 2-omento hepatogástrico; 3-cabeça do pâncreas; 4-corpo do pâncreas; 5-cauda do pâncreas; 6-porção superior do duodeno; 7-porção verti-

cal do duodeno;8-porção transversa do duodeno; 9-porção ascendente do duodeno; 10-jejuno; 11-ducto pancreático principal;12-ducto pancreático accessório; 13-piloro;14-flexura duodeno-jejunal;15-vasos mesentéricos superiores;16-processo uncinado.

- O corpo(4) atravessa a linha mediana e constitui a porção mais comprida e, finalmente, a cauda(5)projeta-se superiormente para a esquerda e é a porção móvel, aproximando-se do hilo esplênico.
- Alguns autores consideram ainda uma região mais estreitada,situada entre a cabeça(3) e o corpo(4) que chamam de colo do pâncreas.

7- Relações(Figs.179, 180):As relações anatômicas variam de acordo com a região:(1)-A cabeça mantém relações superior, inferior e lateralmente com o arco duodenal.Anteriormente com parte deste arco, as arcadas vasculares e a raiz do mesocolo.Posteriormente com o ducto biliar colédoco a veia cava inferior, a aorta, o pedículo renal direito e parte do rim direito.(2)-O corpo relaciona-se ventralmente com a parede posterior do estômago. Posteriormente com a veia porta, veia mesentérica superior, diafrágma,glândula, suprarenal esquerda, rim esquerdo e seu pedículo.(3)-A cauda do pâncreas, sendo a porção móvel, apresenta variação de suas relações.Os vasos esplênicos, o baço e o rim esquerdo são suas principais estruturas de proximidade.

FIG. 179

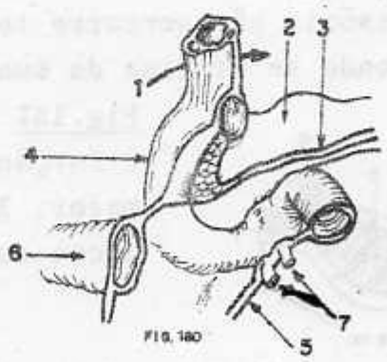

FIG. 180

- Fig.179-Corte transversal do pâncreas:1-cabeça;2-corpo;3-cauda;4-v.cava inferior;-5-aorta.
- Fig.180-Topografia duodenal:1-forame epiplóico; 2-pâncreas;3-raiz do mesocolo transverso;4-duodeno; 5-raiz do mesentério; 6-colo transverso; 7-vasos mesentéricos superiores.

8- Meios de fixação: Apesar de sua origem embrionária intraperitonial, da mesma forma que o duodeno, o pâncreas sofre uma rotação e uma coalescência do seu meso primitivo dorsal na parede posterior do abdome. Desta forma o pancreas torna-se, em grande parte, uma estrutura retroperitonial e mantém-se por isto, fixado à parede posterior do abdome. Suas conecções vasculares completam os meios que mantêm a topografia desta glândula.

C- CONSTITUIÇÃO

a- Condutos excretores do pâncreas(Fig.178): Os condutos de excreção do sulco pancreático são: conduto principal(11) e conduto accessório(12). O ducto pancreático principal, como o próprio nome está referindo, é a principal via de drenagem da secreção pancreática. Origina-se na cauda(5) do pâncreas, percorre toda a região do corpo(4) e, na espessura da cabeça(3), geralmente se une ao ducto colédoco lança-se no duodeno como, um canal comum, na altura da porção vertical, na papila maior.

- Situa-se mais próximo a parede posterior do pâncreas do que da anterior e recebe, durante seu trajeto, numerosos afluentes de pequenos calibre. Antes de sua desembocadura, na luz duodenal, o canal comum à via biliopancreática apresenta uma dilatação, constituindo a ampola hepatopancreática(Fig.181-3).

- O ducto accessório (Fig.178-12) encontra-se mais frequentemente permeável, cruza anteriormente o ducto principal e dirige-se para cima, onde desagua na porção vertical do duodeno, na papila menor, cerca de 2,0 cm acima da papila maior.

O ducto accessório não percorre todo o pâncreas, ficando limitado à cabeça, onde se origina de sua porção inferior.

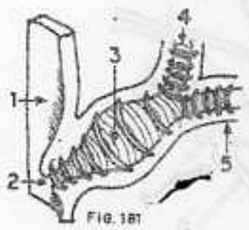


Fig.181
1-Porção vertical do duodeno; 2-papila maior; 3-ampola hepato pancreatica; 4-ducto colédoco; 5-ducto principal.

b- Estrutura:

b1-Pâncreas propriamente dito (Fig.182): A porção exócrina do pâncreas é constituída por lóbulos separados por tecido conjuntivo, onde encontramos o ácino (A-B), que é unidade secretora. Estes ácinos são arranjos de células glandulares(1), de tal forma dispostas que lançam sua secreção no centro da estrutura acinar.

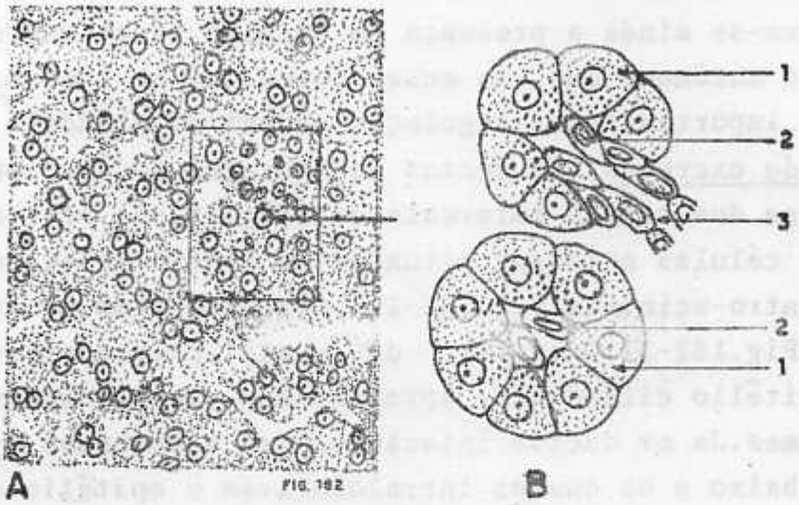


FIG. 182

- Fig.182 -"A"-corte histológico do pâncreas, com seta indicando um ácino. "B"-ácinos em grande aumento:1-célula acinosa com grânulos de secreção; 2-célula centro-acinosa; 3-ducto intercalar.
- A partir do ácino(A-B) formam-se ductos(3)que vão se reunindo em ductos intralobulares e estes em ductos interlobulares e daí afluem em tronco colaterais dos ductos pancreáticos, levando a secreção digestiva do pâncreas.As células acinares(1) são piramidais com " citoplasma basófilo e grânulos de secreção de zimogênio

b2- Ilhotas Pancreáticas de Langerhans: As ilhotas são agrupamentos de células separadas dos ácinos por delicadas redes de tecido conjuntivo.Cada ilhota é composta de células poliédricas,apresentando rica rede capilar ao redor,Devido a estudos histológicos e histoquímicos é possível por ora identificar três tipos de células presentes nas ilhotas: células alfa, beta e delta.

- O tipo beta que constitui cerca de 80% do total, colocadas no centro da ilhota e produtora de insulina, hormônio hipoglicemiante. O tipo alfa, produtor de glucagon, hormônio hiperglicemiante,situado perifericamente na ilhota. Finalmente, o tipo delta, produz uma substância identificada como a gastrina pancreática, compõe o sistema entero-endócrino. sendo irregular na sua forma e com afinidades por a sais de prata.Este último tipo celular parece produzir ainda a serotonina.Outros tipos celulares do pâncreas poderão existir, carecendo ainda de confirmações futuras.

b3- Matriz intersticial:Entre os ácinos e ilhotas encontra-se uma

intensa rede de fibras reticulares de arranjo extremamente irregular. Observa-se ainda a presença de células ganglionares do sistema nervoso autônomo que, da mesma forma que no tubo digestivo, são de grande importância na regulação neural da glândula.

b4- Condutos de excreção: Os ductos de excreção do suco pancreático originam-se dos canais intercalares (Fig.182-3) provenientes dos ácinos. As células acinosas situadas no centro do ácino, designadas de centro-acinosas (Fig.182-2), circunscrevem os ductos intercalares (Fig.182-3). O epitélio dos ductos principais é composto por um epitélio cilíndrico, apresentando, esporadicamente, células caliciformes. Ja os ductos interlobulares apresentam epitélio cilíndrico baixo e os ductos intralobulares o epitélio varia de cilíndrico baixo a cuboidal e nos canais intercalares de cuboidal a células achatadas.

c- Vasos: (Fig.183)

- O pâncreas é irrigado pelas artérias pancreato-duodenais (6) superior e inferior, ramos das artérias gastro-duodenal (5) e mesentérica superior (8), respectivamente. Ainda observam-se ramos pancreático (7) da artéria esplênica (4); pancreáticas dorsal, magna, inferior e caudal. As pancreato-duodenais, formam uma rede vascular em torno da cabeça do pâncreas e emitem ramos que vão irrigar o duodeno.

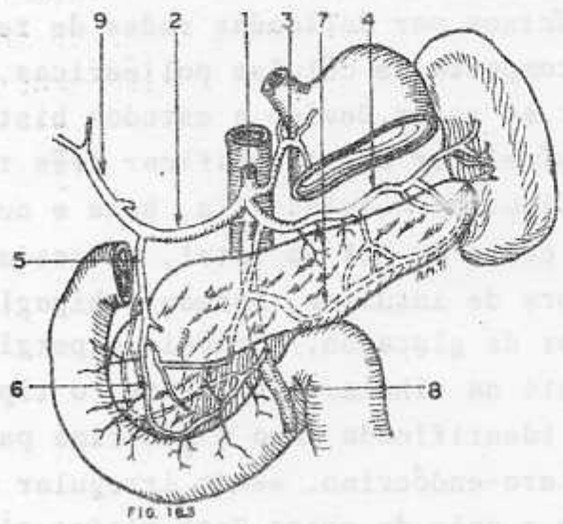


-Fig.183-Artérias do duodeno e pâncreas: 1-tronco celíaco; 2-a.hepática; 3-a.gástrica esquerda; 4-a.esplênica; 5-a.gastro duodenal; 6-arcadas pancreato-duodenais; 7-ramos pancreático da artéria esplênica; 8-a.mesentérica superior; 9-a.hep.própria.

- As veias acompanham as artérias e são tributárias do sistema porta hepático.
- Os linfáticos do pâncreas acompanham os vasos sanguíneos a partir dos ácinos, já que não existem nas ilhotas, afluindo às cadeias pancreato-duodenais e pancreático-esplênicas, os linfonodos pré-aórticos e o ducto linfático.

d- Nervos:(Fig.173):A inervação do pâncreas provém dos plexos celíaco e mesentérico superior.É composta de vias aferentes fisiológicas que penetram no ramo posterior do nervo vago,principalmente. As fibras nociceptivas chegam à medula por via do tronco simpático, a partir do plexo celíaco.Fibras eferentes vagais,responsáveis pela secreção pancreática e fibras simpáticas, por intermédio dos nervos esplâncnicos torácicos, completam a inervação pancreática.

D- CONSIDERAÇÕES FUNCIONAIS

- O pâncreas, como uma glândula mista, apresenta uma parte exócrina de grande importância na digestão de carboidratos, lipídeos e proteínas, devido a sua intensa atividade enzimática.As emzimas do sulco pancreático lançadas na porção vertical do duodeno,são ativadas graças ao pH alcalino do conteúdo duodenal,entre outros meios.
- A ativação do sulco ainda no interior do tecido pancreático,como ocorre em certas enfermidades, leva a lise do tecido com pancreatite de graves consequências.
- As células insulares produtoras de gastrina, em certas condições, podem apresentar uma hiperfunção anormal e promoverem o aumento da secreção ácida do estômago, com intensa ação enzimática e úlceras pépticas rebeldes ao tratamento clínico.
- A doença destrutiva crônica do pâncreas, ou a sua remoção cirúrgica, além do prejuízo na digestão, levará o indivíduo a uma doença endócrina.

E- MALFORMAÇÕES

- A malformação mais comumente observada é o chamado pâncreas anular (Fig.183)que se desenvolve por má rotação e má fusão dos brotamentos pancráticos ventral(1) e dorsal(2).A fusão anormal ocorrerá, tendo no meio a porção vertical do duodeno(3) que, invariavelmente, sofrerá um processo de obstrução do trânsito alimentar.Há necessidade de correção cirúrgica com desvio do trânsito por uma outra via.

- Observa-se ainda entre as más formações, a presença de tecido pancreático accessório em outras regiões como a mucosa gástrica, duodeno ou a via biliar, contendo inclusive tecido insular.

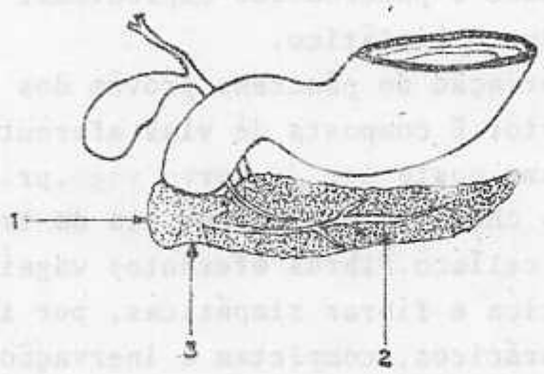


- Fig.184- Pâncreas anular: 1-brotamento ventral; 2-brotamento dorsal, 3-zona de estreitamento duodenal.